



Patología Infiltrativa de Órbita: Hallazgos característicos en Tomografía Computada y Resonancia Magnética.



Autores: Ortiz Marquez, Juan D.; Rollan, Cecilia; Pechieu, Alejandro; Castillo, Patricio; Funes, Flavia; Soria, Daniela; Sanz, Ana M.

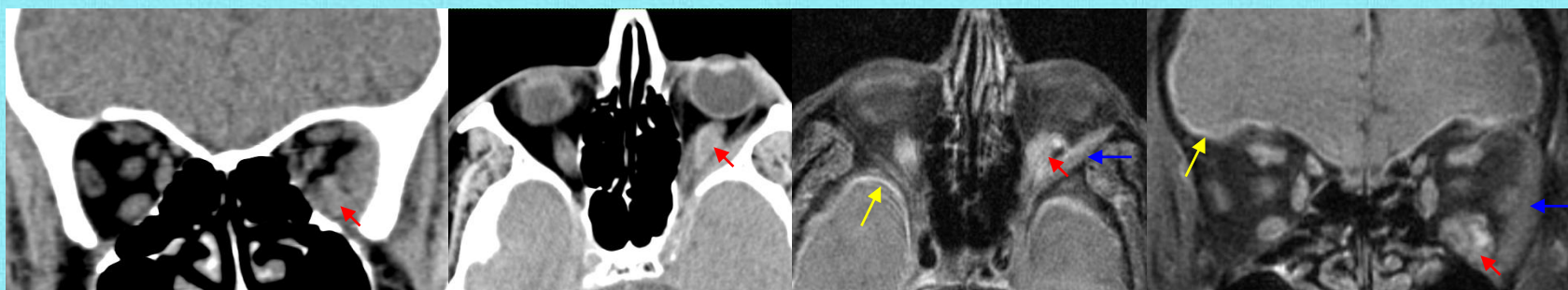
Objetivos

Estudiar los hallazgos en Tomografía Computada (TC) y Resonancia Magnética (RM) sobre las diferentes patologías infiltrativas de órbita, acompañando con casos de nuestra institución.

Revisión del tema

Las enfermedades con compromiso difuso de la órbita comprenden un amplio espectro de patologías (tumoraes, inflamatorias, infecciosas), representando un gran desafío diagnóstico para el médico radiólogo. Tienen predilección de estructuras según la etiología, por lo que ofrece una aproximación diagnóstica, principalmente mediante TC y RM.

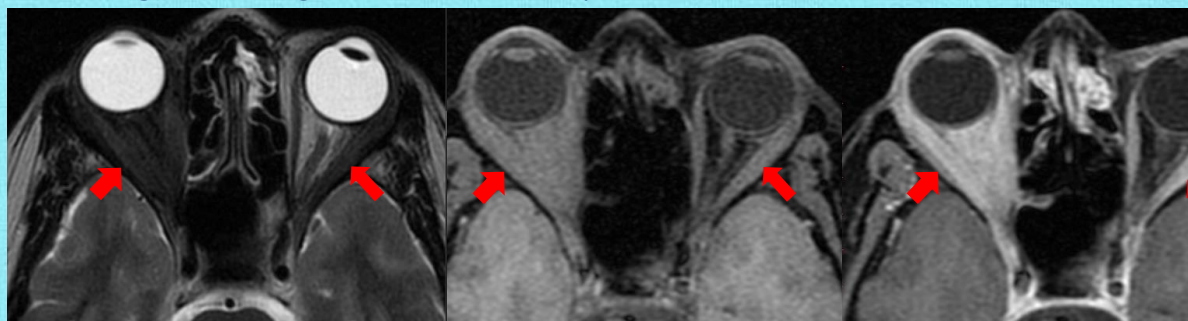
Pseudotumor inflamatorio en Enfermedad esclerosante por depósito de IgG4



TC y RM secuencia T1 FAT SAT con contraste. Pseudotumor inflamatorio de órbita izquierda, comprometiendo al músculo recto inferior (flechas rojas). Compromiso infiltrativo de la grasa extraconal (flechas azules). Se aprecia engrosamiento paquimeníngeo difuso (flechas amarillas). Paciente que presentó valores elevados de Ig G4 + en sangre. Antecedentes de Hipofisitis.

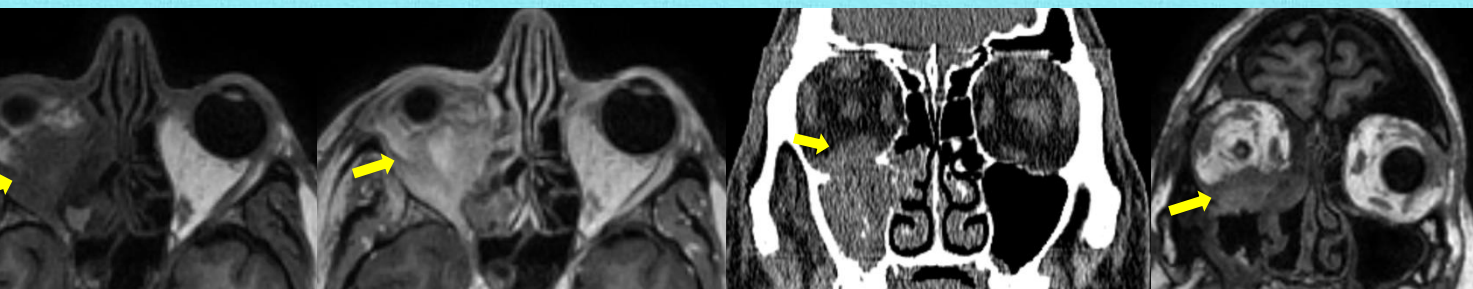
Granulomatosis de Wegener

RM de órbitas en secuencias T2, T1 FAT SAT pre y post contraste. Compromiso difuso de la órbita derecha, y parcial del lado izquierdo (flechas rojas), en un paciente con diagnóstico de Granulomatosis de Wegener.



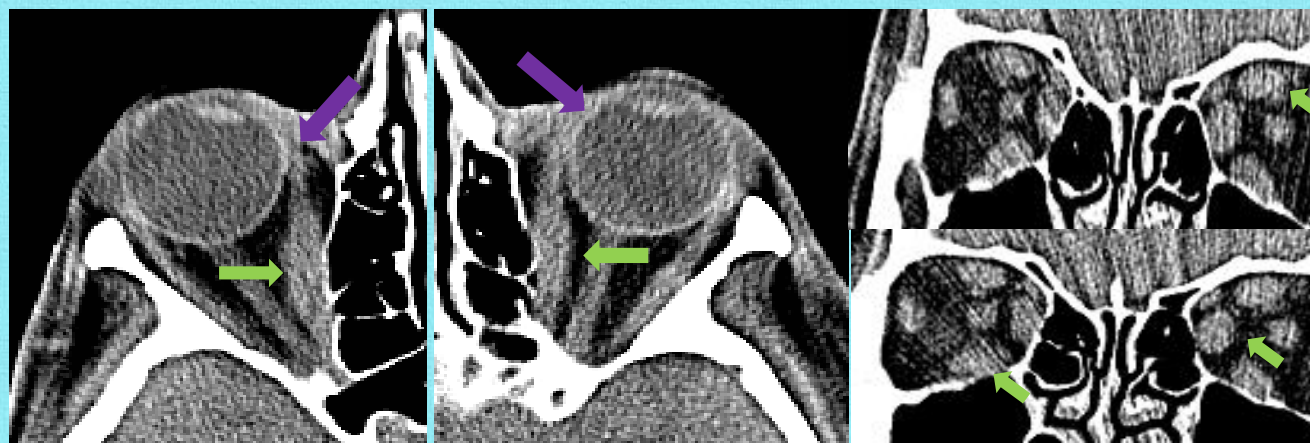
Aspergilosis

RM y TC de Aspergilosis de la órbita derecha con infiltración de la grasa extraconal homolateral (flechas amarillas) en paciente con diagnóstico de Leucemia Mielocítica Crónica (LMC).



Orbitopatía tiroidea

TC que muestra engrosamiento fusiforme de la musculatura extraocular bilateral (flechas verdes), respetando tendones (flechas violetas), hallazgo característico de la afectación tiroidea.



Conclusión: