

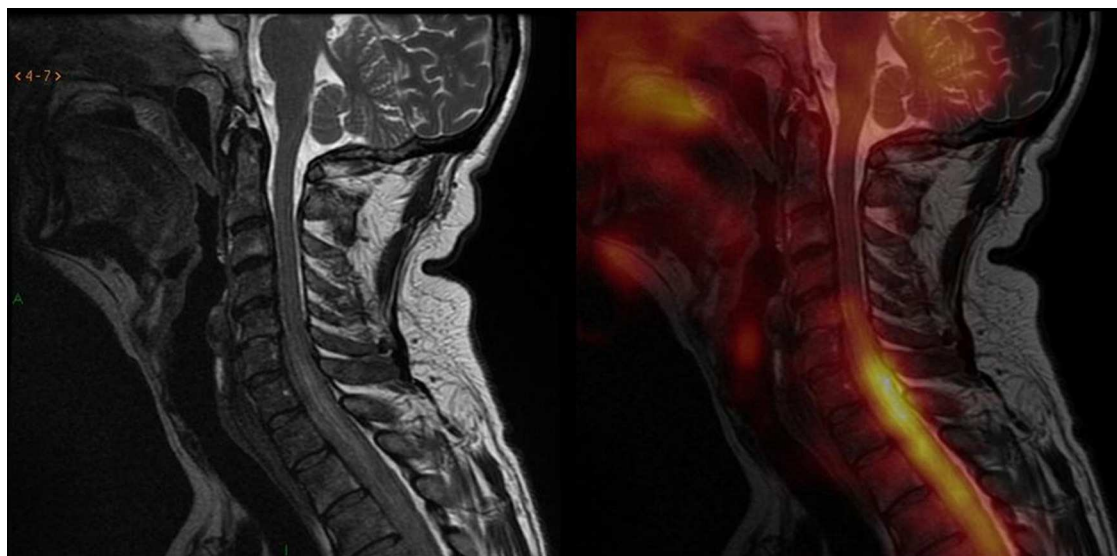Figura 3 Imágenes de fusión entre la resonancia magnética y la tomografía por emisión de positrones en secuencia sagital ponderada en T2 en la columna cervical: hay alteraciones de intensidad de señal a nivel de la médula, en la transición cérvico-dorsal, a partir de aproximadamente el espacio intervertebral C5-C6; así como también se notan alteraciones en la intensidad de señal del líquido cefalorraquídeo, coincidente con el hipermetabolismo descrito por el estudio PET a nivel de la médula espinal. Inicialmente se creyó que era un componente de tejido blando epidural, fundamentalmente anterior, que generaba evidente compresión medular, provocando cierta hiperintensidad intramedular (sugestiva de edema medular de carácter compresivo). Esta hacía difícil descartar totalmente cierto grado de infiltración de la estructura medular.

Conflicto de intereses

Los autores declaran no tener ningún conflicto de intereses.

Bibliografía

1. Beggs AD, Hain SF. F-18 FDG-positron emission tomographic scanning and Wegener's granulomatosis. *Clin Nucl Med.* 2002;27:705-6.
2. Levin A, Kasem S, Mader R, Naparstek Y, Friedman G, Ben-Yehuda A. Wegener granulomatosis with back pain, periaortitis, and dural inflammation developing while receiving monthly cyclophosphamide. *J Clin Rheumatol.* 2006;12:294-7.
3. Almuhaideb A, Syed R, Iordanidou L, Saad Z, Bomanji J. Fluorine-18-fluorodeoxyglucose PET/CT rare finding of a unique multiorgan involvement of Wegener's granulomatosis. *Br J Radiol.* 2011;84:e202-4.

4. Ito K, Minamimoto R, Yamashita H, Yoshida S, Morooka M, Okasaki M, et al. Evaluation of Wegener's granulomatosis using 18F-fluorodeoxyglucose positron emission tomography/computed tomography. *Ann Nucl Med.* 2013;27:209-16.
5. Soussan M, Abisror N, Abad S, Nunes H, Terrier B, Pop G, et al. FDG-PET/CT in patients with ANCA-associated vasculitis: case-series and literature review. *Autoimmun Rev.* 2014;13:125-31.

A. Santiago Chinchilla*, G. López Milena,
F. Miras Azcón, A. Martínez Martínez,
J. García Espinosa y M.J. García Hernández

Servicio de Radiodiagnóstico, Hospital Universitario Virgen de las Nieves, Granada, España

* Autor para correspondencia.

Correo electrónico: aliciasantiagoinchilla@gmail.com
(A. Santiago Chinchilla).

<http://dx.doi.org/10.1016/j.rard.2014.06.020>

Síndrome de sincondrosis isquiopúbica. Enfermedad de Van Neck-Odelberg

Ischiopubic synchondrosis syndrome (Van Neck-Odelberg disease)

Estimada Editora:

La sincondrosis isquiopubiana (SIP) es la unión entre el isquion inferior y la rama pubiana. Está compuesta



mayormente por cartílago hialino y constituye una articulación temporal que, con la maduración esquelética, se va adelgazando hasta obliterarse por una fusión ósea. Este proceso en general se completa antes de la pubertad. En niños pequeños el engrosamiento de la sincondrosis se presenta bilateralmente, pero cuando estos son más grandes, es unilateral¹.

Normalmente la fusión ósea se desarrolla sin síntomas clínicos. Sin embargo, algunos niños pueden presentar dolor inguinal, de cadera o glúteo, así como limitación en la movilidad de la cadera. Estos síntomas clínicos fueron descritos como síndrome de la sincondrosis isquiopúbica (SIS), siendo

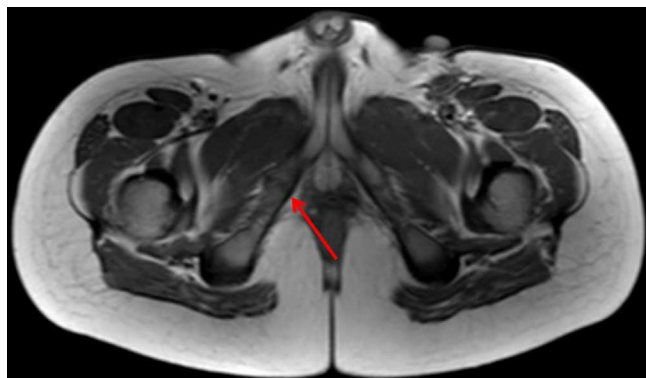


Figura 1 Secuencia axial en ponderación T1: se evidencia un engrosamiento de la sincondrosis isquiopúbica derecha, sin formación de puente fibroso en este caso (flecha). También se observan huellas quirúrgicas a nivel inguinal izquierdo.

los mismos inespecíficos. En 1924, Odelberg y Van Neck los denominaron osteocondritis isquiopúbica para diferenciar esta entidad de otras que presentan mayor valor patológico (fractura por estrés, infección, tumor, etc.)¹⁻³.

Nuestro propósito es describir esta afección a partir de un paciente zurdo de 7 años de edad, de sexo masculino, que presentaba dolor moderado y progresivo en la región inguinal y la cadera derecha, con discreta dificultad en la movilidad del miembro inferior derecho. El cuadro tenía 4 meses de evolución y no había causa aparente ni antecedente traumático. El paciente solo refirió una operación de hernia inguinal congénita izquierda.

El estudio de resonancia magnética (RM), realizado con un equipo 3 Tesla (Achieva, Phillips Medical System, versión 2.6, The Netherlands), objetivó un engrosamiento de la sincondrosis isquiopúbica derecha, visible con mayor definición en las secuencias ponderadas en T1 (fig. 1). Además, se encontró, al mismo nivel, un edema óseo y, en menor medida, otro perilesional y de partes blandas (figs. 2 y 3).

Se conoce, entonces, como síndrome de Van Neck-Odelberg a la osteocondritis isquiopúbica que se desarrolla en niños entre los 4 y 16 años. En la radiografía simple se observa un engrosamiento de la sincondrosis, con áreas radiolúcidas y osteolíticas; mientras que los hallazgos típicos en la RM incluyen cambios en la médula ósea y edema de las partes blandas perilesionales. Al respecto, Macarini-Lallo², en una presentación de 2 casos, reportaron que en uno de ellos también se había evidenciado un puente fibroso, visualizado como una fina banda hipointensa perpendicular al pubis en el sitio de la sincondrosis.

Es importante mencionar que estos hallazgos deben ser considerados como una variable del desarrollo normal de los niños. De hecho, la asimetría en el cierre de la sincondrosis isquiopúbica suele ser la regla más que la excepción, y las actividades físicas muy intensas (entre ellas, remates de balón o saltos) pueden generar una reacción inflamatoria y un retraso en la completa osificación de la sincondrosis³.

El SIS incluye dolor de cadera, a veces involucrando la región glútea y generando contractura de los aductores en ausencia de trauma. Tanto en nuestro caso como en los estudios publicados, el sitio de afectación de la inflamación se correlacionó con la dominancia del pie en forma cruzada, por lo que es posible sugerir que el síndrome es una

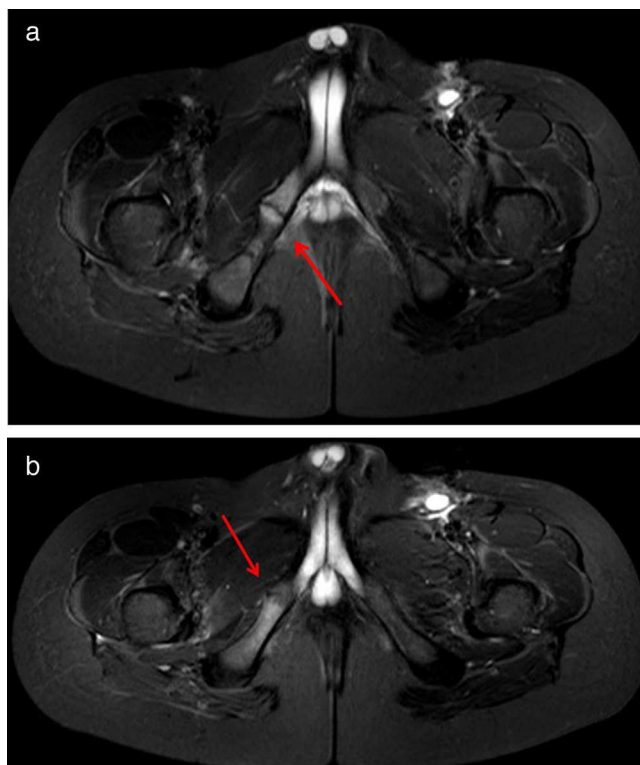


Figura 2 (a y b) Secuencias axiales STIR: se observa un engrosamiento de la sincondrosis isquiopúbica en el lado derecho, con subyacente edema óseo y en menor medida de partes blandas (flechas). Se notan huellas quirúrgicas con una pequeña colección líquida a nivel inguinal izquierdo.

reacción fisiológica a fuerzas ejercidas sobre la extremidad no dominante durante la actividad física. En este sentido, Herneth y Philipp⁴, en un estudio retrospectivo con 32 niños, de los cuales 9 tenían sincondrosis isquiopúbica unilateral, comunicaron que la afección pubiana era izquierda en los pacientes diestros y viceversa.

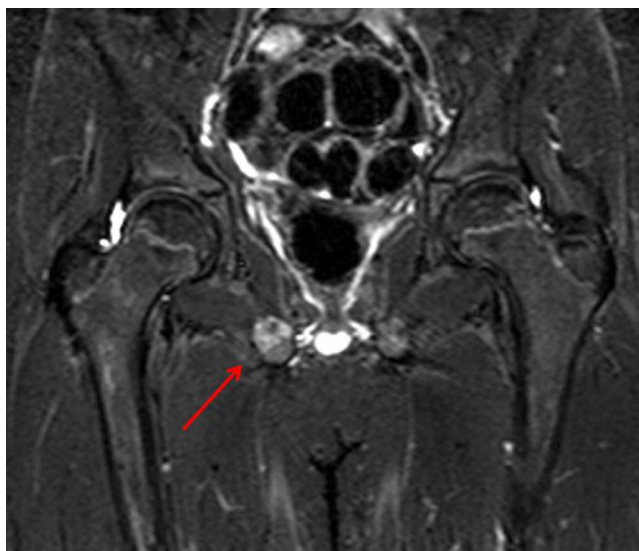


Figura 3 Secuencia coronal STIR: se observa un engrosamiento con edema óseo a nivel de la sincondrosis isquiopúbica derecha, adyacente al músculo obturador externo (flecha).

El diagnóstico diferencial puede ser dificultoso con entidades como fracturas por estrés, ya que son lesiones muy frecuentes en atletas o luego de un tratamiento radiante. En este caso, además del edema óseo, debe buscarse el trazo de la fractura, usualmente evidente como una línea hipointensa e irregular. Por otra parte, las afecciones tumorales de este grupo etario incluyen el sarcoma de Ewing, el cual se presenta con afectación permeativa del hueso y extensión hacia las partes blandas. En cuanto a los procesos inflamatorios como la osteomielitis, suelen verse erosiones óseas y marcado compromiso de las partes blandas con formación de abscesos y refuerzo poscontraste.

En nuestro paciente, así como en los casos publicados^{2,4,5}, la osteocondritis isquiopúbica presentó una evolución muy positiva y los síntomas se redujeron a las 3 semanas del tratamiento antiinflamatorio con adecuado reposo. A los dos meses, al realizar otra RM, se observó una reducción del edema óseo y de partes blandas.

Así, de acuerdo a lo expuesto, resulta esencial el conocimiento del síndrome de Van Neck-Odeberg como una afección sintomática, pero de evolución favorable. A su vez, es importante no confundirla con las entidades patológicas que representan su diagnóstico diferencial.

Saludan a Ud. muy atentamente,
Los autores

Conflicto de intereses

Los autores declaran no tener ningún conflicto de intereses.

Bibliografía

1. Oliveira F. Differential diagnosis in painful ischiopubic synchondrosis (IPS): a case report. *Iowa Orthop J.* 2010;30: 195-200.
2. Macarini L, Lallo T, Milillo T, Muscarella S, Vinci R, Stoppino LP. Case report: multimodality imaging of van Neck-Odelberg disease. *Indian J Radiol Imaging.* 2011;21:107-10.
3. Wait A, Gaskill T, Sarwar Z, Van Busch M. Neck disease: osteochondrosis of the ischiopubic synchondrosis. *J Pediatr Orthop.* 2011;31:520-4.
4. Herneth AM, Philipp MO, Pretterklieber ML, Balassy C, Winkelbauer FW, Beaulieu CF. Asymmetric closure of the ischiopubic synchondrosis in pediatric patients: Correlation with foot dominance. *AJR Am J Roentgenol.* 2004;182: 361-5.
5. Caffey J, Ross SE. The ischiopubic synchondrosis in healthy children: some normal roentgenologic findings. *Am J Roentgenol Radium Ther Nucl Med.* 1956;76:488-94.

P. Schwartzman*, A. Varela, V. Alarcón, D. Salgado
y E. Mondello

Centro Médico Deragopyan, Ciudad Autónoma de Buenos Aires, Argentina

* Autor para correspondencia.

Correos electrónicos: Pablo.sc80@gmail.com,
pablo.sc80@hotmail.com (P. Schwartzman).

<http://dx.doi.org/10.1016/j.rard.2014.11.006>