



SIGNO RADIOLÓGICO

Signo de Polo *mint*

Polo mint sign



L. Pipastrelli*, L. Rodicio y N. Rojas

Servicio de Diagnóstico por Imágenes, HIGA San Martín, La Plata, Argentina

Recibido el 8 de julio de 2015; aceptado el 15 de diciembre de 2015

El signo de Polo *mint* describe el hallazgo tomográfico del tromboembolismo pulmonar (TEP) agudo con oclusión parcial de la luz vascular. Fue denominado así por Wittram *et al.*¹ en el año 2004 por su similitud con las pastillas de menta Polo. En los cortes axiales de la tomografía computada (TC) con contraste endovenoso (EV), el caramelo mentolado corresponde al contraste en el interior del vaso, mientras que el orificio central representa el trombo endoluminal (fig. 1).

La gammagrafía de ventilación/perfusión y la angiografía para el diagnóstico de TEP agudo fueron reemplazadas por la angiografía pulmonar, donde el signo descrito conforma la base imagenológica para el diagnóstico. Este último método tiene una mayor sensibilidad y especificidad (83% y 96%, respectivamente), según lo demostró un estudio multicéntrico (PIOPED II) realizado en el año 2006².

Ante la sospecha de un TEP agudo, el correcto protocolo de estudio incluye cortes finos (1 mm de espesor) y la utilización de una bomba inyectora para la administración del material del contraste EV (flujo recomendado de 4-5 ml por segundo). El intervalo de tiempo entre la inyec-

ción del contraste y la adquisición de las imágenes no debe superar los 15-20 segundos para obtener una óptima opacificación de los vasos arteriales subsegmentarios. Sin embargo, en pacientes con hipertensión arterial pulmonar o falla cardíaca derecha, este lapso puede prolongarse hasta los 30 segundos^{1,3}.

La identificación del trombo en el interior del vaso arterial pulmonar constituye el signo directo de TEP agudo, ya sea una oclusión total o parcial (signo del Polo *mint*). No obstante, la tomografía también permite reconocer otros signos indirectos, como la dilatación de las arterias pulmonares, el derrame pleural o una densidad parenquimatosa subpleural de aspecto cuneiforme. Esta última es considerada el único hallazgo asociado significativamente al TEP³ (fig. 2).

Si bien el signo de Polo *mint* describe la oclusión parcial de las arterias en el TEP agudo, puede reconocerse ante la presencia de cualquier vaso con oclusión parcial de su luz (por ejemplo, en la trombosis de la vena porta)¹. Por ello, si se sospecha un TEP agudo, hay que descartar todas las imágenes que simulan el signo de Polo *mint*: imágenes por volumen parcial, falta de realce del vaso pulmonar con el contraste yodado, presencia de catéter en la arteria pulmonar, tapón mucoso en el interior de un bronquio y, aunque poco frecuente, el sarcoma primario de la arteria pulmonar¹.

Dado que la TC constituye el método de elección para el estudio de pacientes con sospecha de TEP agudo, el

* Autor para correspondencia.

Correo electrónico: luciana.pipastrelli@gmail.com (L. Pipastrelli).

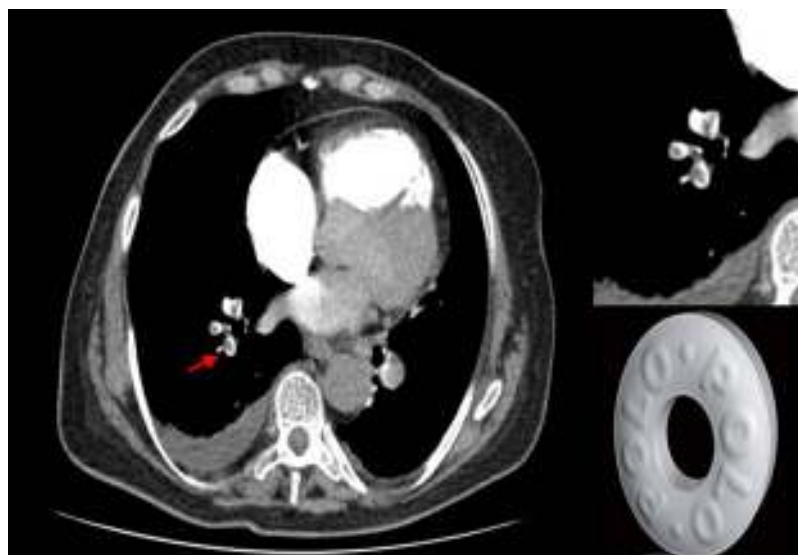


Figura 1 Paciente de sexo masculino de 50 años de edad con antecedentes de fractura de fémur y disnea. La tomografía computada con contraste endovenoso, en corte axial, evidencia trombosis parcial de las ramas segmentarias de la arteria pulmonar derecha. El defecto de relleno en el centro del vaso, rodeado del contraste endovenoso, conforma el signo de Polo *mint* (flecha). Se muestra la pastilla a la que se debe su nombre.

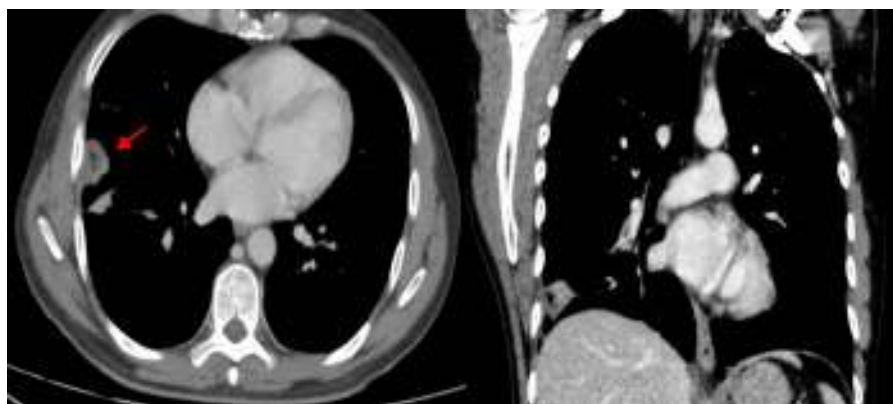


Figura 2 Paciente de sexo masculino de 63 años de edad con diagnóstico de cáncer prostático y disnea. La tomografía computada en corte axial y coronal con ventana para mediastino identifica densidad parenquimatosa subpleural de aspecto cuneiforme en la base pulmonar derecha (flecha), como signo indirecto de tromboembolismo pulmonar agudo (infarto pulmonar - signo de la joroba de Hampton en radiología simple).

reconocimiento del signo de Polo *mint* es clave para el correcto diagnóstico. La conformación del signo se evalúa en cortes tomográficos axiales, pero las reconstrucciones multiplanares proporcionan mayor información cuando existen dificultades en la interpretación, debido a que permiten distinguir un verdadero TEP agudo de imágenes que lo simulan (relacionadas con el paciente, la anatomía o la técnica).

Confidencialidad de los datos

Los autores declaran que han seguido los protocolos de su centro de trabajo sobre la publicación de datos de pacientes y que todos los pacientes incluidos en el estudio han recibido información suficiente y han dado su consentimiento informado por escrito.

Agradecimientos

A la Dra. Jimena Mariano, instructora de los residentes del Servicio de Diagnóstico por Imágenes del Hospital San Martín de La Plata, y a nuestros colegas del Servicio de Diagnóstico por Imágenes del Hospital San Martín de La Plata.

Bibliografía

1. Wittram C, Maher MM, Yoo AJ, Kalra MK, Shepard JA, McLoud TC. CT angiography of pulmonary embolism: diagnostic criteria and causes of misdiagnosis. *Radiographics*. 2004;24:1219–38.
2. Rawat KS, Buxi TBS, Sudarsan H, Yadav A, Ghuman SS. Current role of multi-detector computed tomography (MDCT) in diagnosis of pulmonary embolism. *Curr Radiol Rep*. 2014;2:68.
3. Herold CJ. Spiral computed tomography of pulmonary embolism. *Eur Respir J Suppl*. 2002;35:13s–21s.