# REPORTE DE 3 CASOS DE PACIENTES CON SINDROME DE TOLOSA-HUNT.

*Julián Costa. Lisandro Andrés. Domingo Schwarz*

INVESTIGACIONES MEDICAS
Centros de Diagnóstico

**RESUMEN:** Reportamos tres casos de pacientes que se presentaron a nuestros servicios a realizar RMI de encéfalo y orbitas con contraste EV. Presentaron cefaleas a predominio temporal derecho, dolor orbitario y oftalmoplejía dolorosa como cuadro clínico común. Tras descartar las etiologías más frecuentes (infecciosa, DBT, etc), los estudios por imágenes demostraron tejido inflamatorio en el seno cavernoso y sugirieron Síndrome. de Tolosa-Hunt.

**ABSTRACT:** We report three cases of patients presenting to our service to perform MRI brain and orbit with contrast EV. They presented a predominantly right temporal headaches, orbital pain and painful ophthalmoplegia as common clinical. After excluding the most common causes (infections, DBT, etc), imaging studies showed inflammatory tissue in the cavernous sinus and suggested Syndrome. of Tolosa-Hunt.

PALABRAS CLAVES: Seno cavernoso. Síndrome. de Tolosa-Hunt. Oftalmoplejía dolorosa.

**INTRODUCCION:** El Síndrome de Tolosa-Hunt (STH) es una oftalmoplejía dolorosa, unilateral, recurrente provocada por la inflamación granulomatosa inespecífica que afecta al seno cavernoso, la hendidura esfenoidal y el ápex orbitario. Se puede presentar a cualquier edad con una media de edad cercana a los 44 años.
Las manifestaciones clínicas tienen el dolor como síntoma inicial que dura varias semanas sin tratamiento médico adecuado. El dolor es intenso, urente a predominio periorbitario.
El diagnostico se realiza mediante una anamnesis exhaustiva, el examen físico y teniendo en cuenta ciertos criterios diagnósticos.
En la actualidad el uso de métodos de diagnostico por imágenes como TC y RMI son de gran utilidad en el diagnostico de este síndrome.(1,2,3,4)

**PRESENTACION DE CASOS:** CASO 1: Paciente femenino de 41 años de edad con cefalea temporal derecha y oftalmoplejía homolateral que presenta mejoría clínica luego del tratamiento con esteroides. Se evidencia engrosamiento con realce postcontraste del seno cavernoso derecho al realizar la RMI de encéfalo. (Fig. 1a, b)
CASO 2: Mujer de 27 años sin antecedentes personales ni heredofamiliares de importancia. Presenta cuadro de cefalea temporal derecho que se presentan a diario, de carácter permanente, intensidad 8/10 a predominio vespertino asociado a fotopsia. El dolor no se asocia a vómitos, diplopía, fiebre ni intercurrencias medicas. Días previos se agrega ptosis del ojo derecho motivo por el cual realiza la consulta. Al examen clínico-neurológico presenta alodinia de V1, ptosis palpebral derecha y parálisis de musculo recto interno y superior ipsilateral. Se solicita RMI de cerebro sin y con contraste y se interpreto el cuadro como un síndrome de Tolosa-Hunt. (Fig. 2)
CASO 3: paciente masculino de 52 años de edad con dolor orbitario y periorbitario izquierdo que concurre a realizar RMI de orbitas por control de patología de base. El paciente había sido diagnosticado años atrás con síndrome de Tolosa-Hunt. (Fig. 3)

**DISCUSION:** En 1954, Eduardo Tolosa describió en Barcelona un paciente de 47 años de edad con dolor retroorbitario unilateral, disfunción de los nervios oculomotores y de la rama oftálmica del trigémino. El paciente falleció en la exploración neuroquirúrgica. La anatomía patológica mostro una reacción inflamatoria granulomatosa que infiltraba la porción intracavernosa de la ACI (arteria carótida interna) y los nervios craneales adyacentes. En 1961, William Hunt describió en Ohio, seis pacientes con la misma sintomatología que tuvieron buena respuesta a la administración de corticoides. Hunt infirió que se trataba de la misma afección.
Desde entonces esta entidad se conoce con epónimo de Síndrome de Tolosa-Hunt (STH).
Se desconoce la etiología de este síndrome. El psedotumor inflamatorio de la órbita y la inflamación idiopática del seno cavernoso son probablemente la misma entidad nosológica, con una diferente distribución de la patología. (5,6)
Entre los diagnósticos diferenciales deben plantearse la oftalmoplejía DBT, la migraña oftalmológica y la arteritis temporal. El estudio del LCR permitirá el hallazgo de otras entidades como meningitis infecciosa y neoplásicas, las cuales pueden cursar con un síndrome del seno cavernoso.
El STH es la tercera causa del síndrome del seno cavernoso después del traumatismo y los tumores.
Si bien los exámenes por imágenes pueden resultar dentro de límites normales, la RMI es el examen de primera línea para establecer el diagnostico diferencial. Con esta técnica es posible visualizar engrosamiento asimétrico del seno cavernoso, isointenso en secuencias T1 y T2 respecto a la sustancia gris encefálica. Existe refuerzo luego de la inyección del contraste paramagnético (gadolinio). (7) (Fig. 4 y 5)
Varios autores han reportados los beneficios de la RMI, tanto en el diagnostico como en el seguimiento de estos pacientes, sugiriendo su inclusión como elementos indispensables para realizar el correcto diagnostico. (8,9,10)
En la actualidad la International Headhache Society determino en el 2004 los criterios diagnósticos de este síndrome:
A) Uno o mas episodios de dolor orbitario unilateral que persiste durante semanas sin tratamiento.
B) Parálisis del III o IV nervio craneanos o ambos, y/o del VI par craneano, y/o demostración de granulomas mediante RMN cerebral o biopsia.
C) La oftalmoplejia coincide con el comienzo del dolor o aparece durante las siguientes dos semanas.
D) El dolor y la parálisis se resuelven en 72 hs cuando se suministra un correcto tratamiento corticoideo.
E) Exclusión de otras causas mediante investigaciones adecuadas.
En la revisión reciente de la literatura se reconoce que el síndrome de Tolosa Hunt obedece a la presencia de tejido granulomatoso tanto en el seno cavernoso, fisura orbitaria superior o en la misma orbita, e incluso excepcionalmente, puede cursar con compromiso intracraneano.
La RMN es el método de elección para el estudio de esta patología, con una sensibilidad aproximada de un 92%, aunque la biopsia aun se justifica en algunos casos para certificar la naturaleza del tejido patológico. (11)
Varios autores mas han reportado los beneficios de la RMN, tanto en el diagnostico como en el seguimiento de estos pacientes, sugiriendo su inclusión como elemento indispensable para realizar el correcto diagnostico. Además ayuda al diagnostico diferencial con otras patologías que se pueden manifestar como oftalmoplejia dolorosa, principalmente el pseudotumor orbitario, que se presenta con un cuadro clínico similar, pero que en la RMN además se encuentra engrosamiento de los tendones y músculos oculomotores. (12,13,14,15)
El tratamiento estándar son los corticoides sistémicos. Se ha descrito que la respuesta al dolor con este tipo de tratamiento ocurre antes de las 72 horas en aproximadamente el 80% de los pacientes, mientras que la oftalmoplejia puede tardar semanas o meses en desaparecer pese al inicio temprano de terapia adecuada. A pesar de que la mejoría clínica puede ser relativamente rápida, la resolución de los signos radiológicos característicos de la RMN suele ser tardía. Se sugiere monitorización con este examen, al menos en una ocasión, una vez recuperado los síntomas para evaluar la desaparición del tejido. Además seria útil para evaluar la respuesta al tratamiento y en la definición del momento de retiro de los medicamentos. (16)
Actualmente se recomienda el seguimiento de los pacientes por al menos dos años, aunque se han reportado casos de recaídas posteriores.
La recurrencia a largo plazo se presenta en cerca de la mitad de los pacientes.

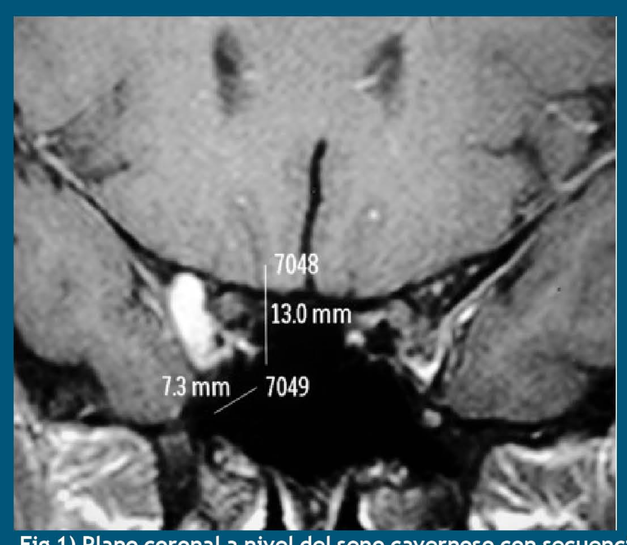


Fig 1) Plano coronal a nivel del seno cavernoso con secuencia spin-echo potenciada en T1 tras la administración del contraste paramagnético. Se aprecia realce homogéneo del seno cavernoso izquierdo, aumento de su grosor y leve disminución del calibre del sesegmento intracavernoso de la ACI y extensión de la lesión hacia la hendidura esfenoidal. La lesión mide 13 mm x 7.3 mm de diámetros maximos

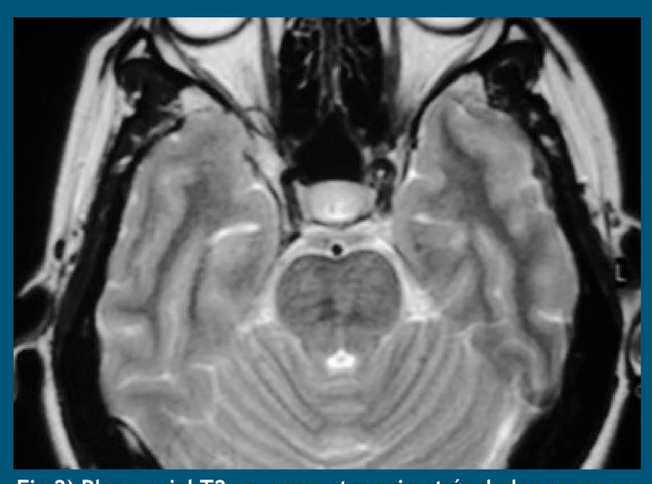

Fig 2) Plano axial T2 que muestra asimetría de los senos cavernosos objetivándose imagen que engrosa el seno cavernoso derecho con señal hiperintensa.

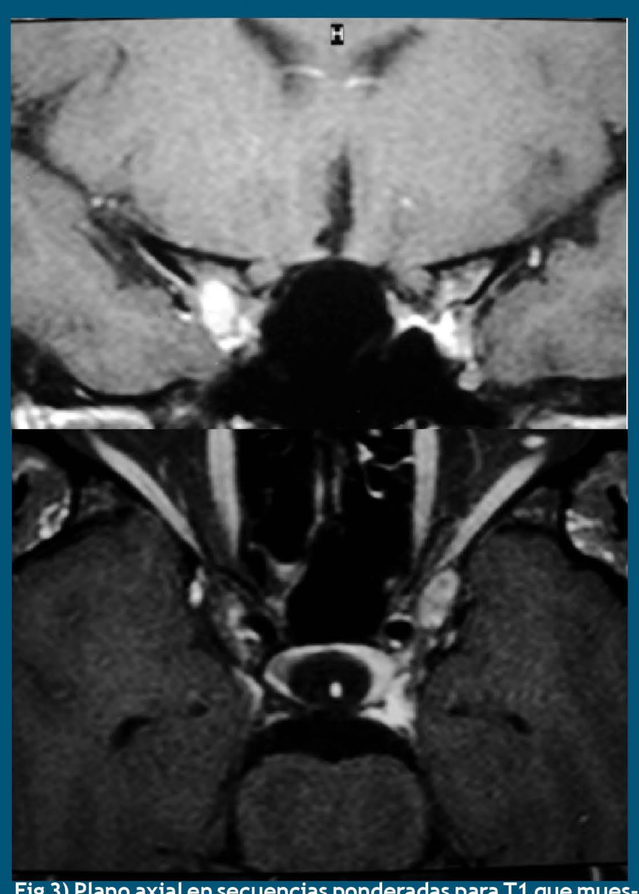

Fig 3) Plano axial en secuencias ponderadas para T1 que muestra lesión hiperintensa con realce homogéneo tras la administración del contraste endovenoso a nivel del seno cavernoso izquierdo.

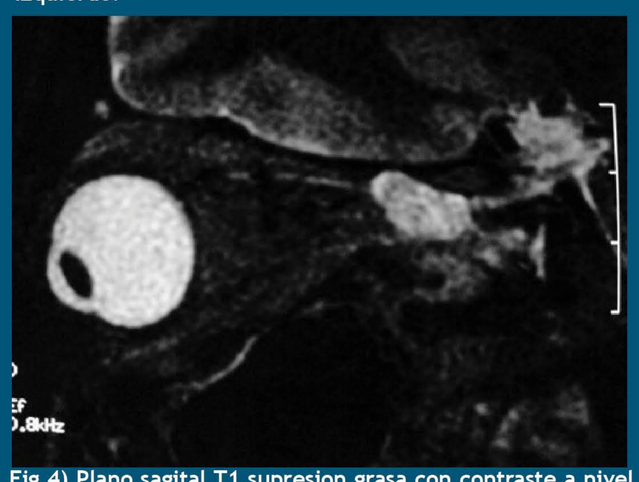

Fig 4) Plano sagital T1 supresion grasa con contraste a nivel del seno cavernoso derecho donde se observa aumento de tamaño e hiperintensidad de la lesión con marcado realce post contraste.

**BIBLIOGRAFÍA:** 1) Kang H, Park KJ, Son S, Choi DS, Ryoo JW y cols. MRI in Tolosa-Hunt syndrome associated with facial nerve palsy. Headache 2006; 46(2):336-9. // 2) De Arcaya AA, Cerezal L, Canga A, Polo JM y cols. Neuroimaging diagnosis of Tolosa-Hunt syndrome: MRI contribution. Headache 1999; 39:321-325. // 3) La Mantia L, Curone M, Rapoport AM & Bussone G. Tolosa-Hunt syndrome: critical literature review based on IHS 2004 criteria. Cephalalgia 2006; 26:772-781 // 4) Díaz C, Aedo I, González-Hernández J. Sindrome de Tolosa Hunt: Revisión a partir de un caso clínico. Revista Memoriza.com 2009; 5:1-7. // 5) Tolosa E. Periarteritic lesions of the carotid siphon with the clinical features of a carotid infraclinoid aneurysm. J Neurol Neurosurg Psychiatry 1954; 17:300-2. // 6) Hunt WE, Meagher JN, LeFever HE, Zemann W. Painful ophthalmoplegia: its relation to indolent inflammation of the cavernous sinus. Neurology 1961; 11: 56-62. // 7) Jiménez-Caballero PE, Florensa J, Marsal-Alonso C, Álvarez-Tejerina A. Síndrome de Tolosa-Hunt de repetición con neuroimagen normal. Descripción de tres casos. Rev Neurol 2005; 41:30-33. // 8) Kline LB, Hoyt WF. The Tolosa-Hunt syndrome. J Neurol Neurosurg Psychiatry 2001; 71:577-582. // 9) Colnaghi S, Versino M, Marchioni E, Pichiecchio A, Bastianello S, Cosi V & Nappi G. ICHD-II diagnostic criteria for Tolosa-Huntsyndrome in idiopathic Inflammatory syndromes of the orbit and/or the cavernous sinus. Cephalalgia 2008; 577-584. // 10) Jain R, Sawhney S, Koul RL, Chand P. Tolosa-Hunt syndrome: MRI appearances. J Med Imaging Radiat Oncol 2008; 52(5): 447-451. // 11) Schuknecht B et al. Tolosa-Hunt syndrome: MR imaging features in 15 patients with 20 episodes of painful ophthalmoplegia. Eur J Radiol. 2009; 69(3):445-53. // 12) Wasmeier C et al. Idiopathic inflammatory pseudotumor of the orbit and Tolosa-Hunt syndrome are they the same disease?. J Neurol. 2002; 249(9):1237-41. // 13) Mora de Oñate J, Pascual Perez Alfaro R, Izquierdo Vazquez C, et al. Aftalmoplejía dolorosa (Pseudotumor y Síndrome de Tolosa-Hunt). Arch Soc Esp Oftalmol 2007; 82:509-512. // 14) Weber AL, Romo LV, Sabates NR. Pseudotumor of the orbit, clinical, pathologic, and radiologic evaluation. Radiol Clin North Am 1999; 37:151-168. // 15) Mormont E, Laloux P, Vauthier1 J, Ossemann M. Radiotherapy in a case of Tolosa- Hunt syndrome Cephalalgia, 2000; 20,931-933. // 16) Colnaghi S, Pichieccio A, Bastianello S, Versino M. SPIR MRI usefulness for steroid treatment management in Tolosa-Hunt Syndrome. Neuro Sci 2006; 27:137-139.