



## RESEÑA HISTÓRICO-RADIOLÓGICA

# Relieve-radiografía

## Relief radiography

J.J. Rodríguez Salvador



*Hospital Perpetuo Socorro, Servicio Extremeño de Salud, Badajoz, España*

Recibido el 8 de junio de 2016; aceptado el 11 de noviembre de 2016

Disponible en Internet el 24 de diciembre de 2016

La idea de las imágenes en relieve fue utilizada con frecuencia en la escultura de Egipto y la Mesopotamia alrededor del 3500 a.C. Las imágenes en bajorrelieve se siguieron utilizando a lo largo de los siglos, y como técnica se ha aplicado en el arte de la fotografía e incluso en la ciencia radiológica<sup>1</sup>.

La aplicación de la relieve-radiografía o relieveografía fue presentada por el médico húngaro Bela Alexander (1857-1916) en el III Congreso de Radiología, celebrado en Berlín, en 1906. Básicamente el método consistía en que, por medio de la iluminación y una combinación de placas radiográficas, se podía crear una imagen, a partir del lado brillante y el oscuro (sombra) de un objeto, que producía un efecto de profundidad y relieve, difícilmente conseguible en las placas convencionales. Así, se podía ampliar la información obtenida de las radiografías y se aumentaba la precisión diagnóstica<sup>2</sup>.

La generación de la relieve-radiografía era relativamente simple. Para llevar a cabo el procedimiento se necesitaban cuatro placas radiográficas. Primero se obtenía una radiografía simple detallada, nítida, clara y no muy densa, que servía de negativo. Una vez revelada la placa original (negativo original), dentro del cuarto oscuro se superponía una película virgen de rayos x ordinaria, de velocidad lenta, procurando un contacto perfecto entre la radiografía y la segunda película para obtener la mayor cantidad posible de detalles.

En este punto, había que tener cuidado de no empañar la película no proyectada hasta que se conseguía la exposición adecuada a una fuente de luz blanca. El tiempo de iluminación dependía de la fuente e intensidad de la luz y la densidad de la radiografía original.

La radiografía positiva resultante o "intermedia" se procesaba durante cinco minutos a 20° C, se lavaba y se secaba rápidamente por inmersión en alcohol. El resultado era una copia positiva del negativo original. Una vez que la película estaba seca, las dos placas radiográficas se unían, usando un iluminador para comprobar la posición exacta de la superposición de las imágenes. El imbricado, de todos modos, no debía ser exacto, sino ligeramente oblicuo a fin de efectuar una ligera compensación de las imágenes (1-3 milímetros aproximadamente). La dirección del descentrado se determinaba principalmente por la imagen y la habilidad del operador.

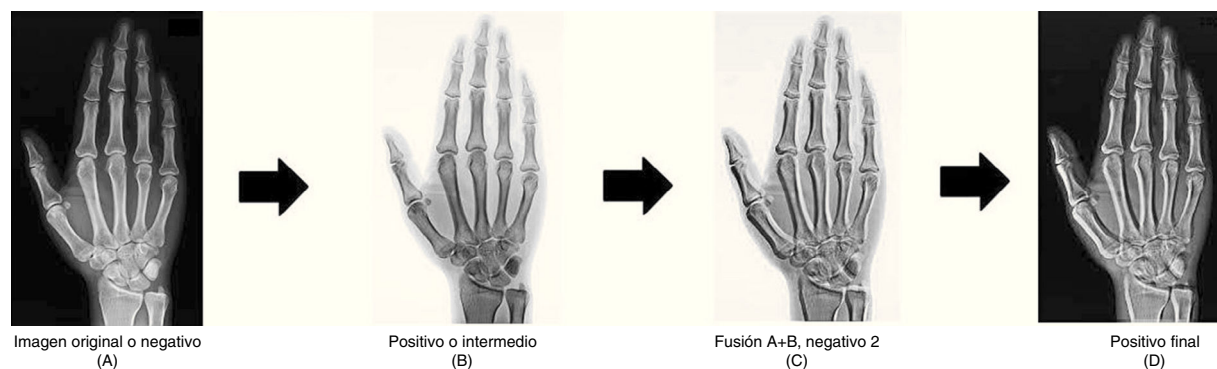
Las sombras o líneas que resultaban del desplazamiento de las imágenes producían la apariencia de profundidad que se buscaba en la relieve-radiografía. Al observar estas dos placas superpuestas, con la luz atravesándolas de forma oblicua, el efecto de relieve era visible y variable según el ángulo con la fuente de luz.

Antes de pasar a la siguiente etapa, era necesario determinar el grado de inclinación exacto para producir el efecto deseado. Esto era lo más difícil, y a veces había que recolocar las películas. Una vez decidido el nivel y la forma de inclinación, se empleaba para la copia final de las dos placas un casete estándar al que se le había reemplazado su frente

Correo electrónico: [jorgejuanrodriguez@hotmail.com](mailto:jorgejuanrodriguez@hotmail.com)

<http://dx.doi.org/10.1016/j.rard.2016.11.003>

0048-7619/© 2016 Sociedad Argentina de Radiología. Publicado por Elsevier España, S.L.U. Este es un artículo Open Access bajo la licencia CC BY-NC-ND (<http://creativecommons.org/licenses/by-nc-nd/4.0/>).



**Figura 1** Proceso relieve-radiografía.

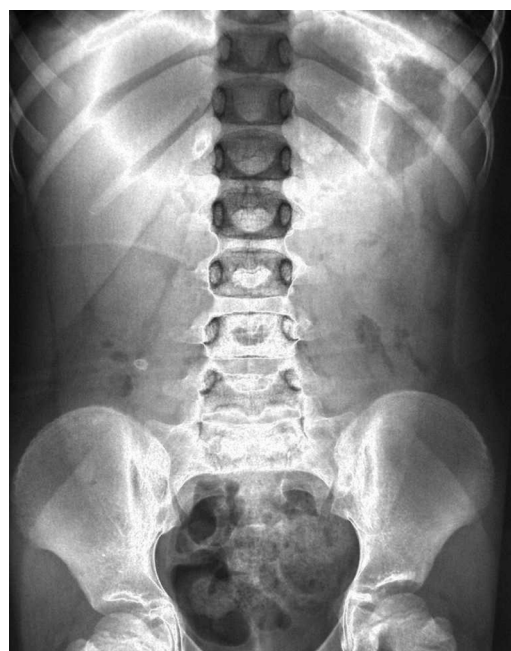de baquelita por un vidrio pesado. Al respecto, era importante que el cristal no tuviese burbujas de aire u ondas, ya que estas podían aparecer en el resultado final. Además, había que limpiarlo cuidadosamente antes de la exposición con un paño ligeramente húmedo, dado que la fricción de una toalla seca o la mano creaban electricidad estática (una fuerza que atrae el polvo y la pelusa).

A continuación se colocaba el cristal cuidadosamente sobre las dos radiografías posicionadas en el casete de vidrio, y la placa final no expuesta, firmemente unida por cinta adhesiva a la segunda película o "positivo" a lo largo de los bordes, era sometida a una fuente de luz artificial más fuerte que la del ambiente, con el ángulo ya determinado. La duración de exposición dependía de nuevo de la densidad de las radiografías, aunque solía ser entre 20 y 30 minutos.

En cuanto a la tercera placa, esta se procesaba por separado, se lavaba y se secaba, y servía de negativo. De este se obtenía una cuarta película, que era el resultado definitivo luego de ser positivado. Si no se quería que la copia final estuviese impresa en la placa radiográfica, se podía reproducir la relieve-radiografía en papel fotográfico sensible de tipo Velox o Azo<sup>1-3</sup> (fig. 1).

Este procedimiento fue empleado en las radiografías de manera limitada. Diferentes autores lo aplicaron para intensificar los contornos de las trompas de Falopio o para ilustraciones que aumentaban los riñones y los uréteres. También se utilizó para la visualización de la forma de los huesos de la nariz, la rodilla o para algunas estructuras óseas más finas, como la articulación temporomandibular o la porción petrosa del hueso temporal, al producir una mayor prominencia a través del bajorrelieve. Incluso, se publicó un artículo sobre las radiografías en bajorrelieve que ilustraba su uso en el tracto gastrointestinal y en las radiografías de tórax (fig. 2). Eubank, en 1953, presentó una relieve-mamografía mediante la que se ponía en relieve el sistema ductal de la mama<sup>4</sup>.

Actualmente las imágenes en relieve se pueden conseguir con editores gráficos mediante sistemas informáticos, reduciendo su uso a fines ilustrativos y educativos<sup>5</sup>. No obstante, hasta la primera mitad del siglo xx, la relieve-radiografía fue considerada por algunos profesionales un complemento importante de la radiografía convencional. En su momento, se creía que iba a ser de gran ayuda en el campo de la radiología diagnóstica, al resultar más fácil de reconocer las sombras de los órganos abdominales o los riñones. El tiempo ha demostrado, sin embargo, que las radiografías



**Figura 2** Relieve-radiografía de abdomen.

bajorrelieve se han utilizado muy poco con fines diagnósticos. El principal inconveniente de este método era el gran gasto realizado y el trabajo que implicaba obtener la imagen final (que además no resultaba tan satisfactoria)<sup>1,2</sup>.

En el presente la producción de una imagen de sensación de profundidad de una estructura anatómica se consigue mediante las reconstrucciones tridimensionales, ya sea con la tomografía computada o la resonancia magnética. Estos métodos brindan mejores resultados y son modificables mediante procesamiento informático<sup>6</sup>.

### Conflicto de intereses

Los autores declaran no tener ningún conflicto de intereses.

### Bibliografía

1. Schulte DM. Adaptation of bas relief to roentgenograms; teaching value in radiologic technology. *The X-ray technician*. 1958;29:363.

2. Béla A. Plastic roentgenography. *Archives of the Roentgen Ray*. 1908;12:216–25.
3. Heeter KJ. Bas-relief. What? Why? How? X-ray technician. *Hospital progress*. 1959;40:88–90.
4. Morgan D. Plastic Roentgenography, or the reproducing of X-Ray pictures in relief. *Archives of the Roentgen Ray*. 1907;12:195–6.
5. Zhongping J, Weiyin M, Xianfang S. Bas-relief modeling from normal images with intuitive styles. *IEEE Vis Comput Gr*. 2014;20:675–85.
6. Cabrero Fraile FJ. Técnicas especiales en radiodiagnóstico convencional. En: Cabrero Fraile FJ, editor. *Imagen radiológica: principios físicos e instrumentación*. Barcelona: Masson; 2004. p. 97.