

COMUNICACIÓN BREVE

Ecografía transcraniectomía



F. Martín* y J. Ochoa

Hospital Provincial Abel Ayerza, Marcos Juárez, Córdoba, Argentina

Recibido el 4 de noviembre de 2014; aceptado el 29 de marzo de 2015
Disponible en Internet el 27 de junio de 2015

PALABRAS CLAVE

Traumatismo craneano grave;
Craniectomía;
Ecografía cerebral

KEYWORDS

Severe traumatic brain injury;
Craniectomy;
Brain ultrasound

Resumen El manejo neurointensivo de un paciente con traumatismo craneano grave es complejo. La craniectomía descompresiva es el método de elección para manejar la hipertensión endocraneana refractaria a tratamiento médico.

En nuestra institución evaluamos ecográficamente la anatomía cerebral de los pacientes craniectomizados, por lo que presentamos los resultados preliminares de un trabajo prospectivo observacional. A los 5 pacientes craniectomizados por traumatismo encefalocraneano (TEC) grave se les realizó una ecografía cerebral transcraniectomía (ETC) durante las primeras 24 h del posoperatorio. El estudio fue siempre dentro de las 2 h previas a la tomografía computada (TC) cerebral, y se buscaron imágenes en cortes axiales, similares a las de la TC obtenidas a través de la ventana de la craniectomía.

Obtuvimos una buena correlación entre la ecografía y la TC en la medición de la línea media y la detección de las colecciones hemáticas agudas. El único caso que requirió una nueva intervención (hidrocefalia aguda) fue correctamente visualizado por ambos métodos. Las lesiones isquémicas no se observaron correctamente con la ecografía.

La ecografía transcraneana es una herramienta útil para la inmediata evaluación posoperatoria en pacientes craniectomizados.

© 2014 Sociedad Argentina de Radiología. Publicado por Elsevier España, S.L.U. Este es un artículo Open Access bajo la licencia CC BY-NC-ND (<http://creativecommons.org/licenses/by-nc-nd/4.0/>).

Transcraniectomy ultrasound

Abstract The neurointensive management in a patient with severe head injury is complex. Decompressive craniectomy is the method of choice to manage intracranial hypertension refractory to medical treatment.

An assessment, using ultrasound, is being carried out in our center on the brain anatomy of craniectomized patients. Preliminary results of a prospective, observational study are presented. The 5 patients with severe traumatic brain injury (TBI) who underwent decompressive craniectomy were studied using cerebral transcranial ultrasound within the first 24 hours post-surgery, and always 2 hours before the computed tomography (CT) brain scans.

* Autor para correspondencia.

Correo electrónico: federicomartin81@gmail.com (F. Martín).

Good correlation was obtained between ultrasound and CT in the measurement of the midline shift and in the detection of acute hemorrhagic collections. The only case requiring further surgery (acute hydrocephalus) was correctly detected by both methods. Ischemic lesions were not correctly shown with ultrasound.

The transcranial ultrasound is a useful tool in the immediate postoperative evaluation in craniectomized patients.

© 2014 Sociedad Argentina de Radiología. Published by Elsevier España, S.L.U. This is an open access article under the CC BY-NC-ND license (<http://creativecommons.org/licenses/by-nc-nd/4.0/>).

Introducción

El manejo neurointensivo de un paciente con traumatismo craneano grave es complejo. Para la correcta evaluación de estos casos, los estudios por imágenes resultan esenciales.

La craniectomía descompresiva es el método de referencia para manejar la hipertensión endocraneana refractaria a tratamiento médico, mientras que la tomografía computada (TC) cerebral es el método indicado para la evaluación posoperatoria de los pacientes craniectomizados.

Distintas causas clínicas e infraestructurales pueden obstaculizar el control tomográfico de un paciente craniectomizado. Basados en la utilidad de la ecografía transfontanelar en los neonatos e intraoperatoria en las neurocirugías, decidimos comenzar en nuestra institución una evaluación ecográfica de los pacientes craniectomizados.

En este trabajo pretendemos mostrar la utilidad de la ecografía transcraniectomía¹ en el control posquirúrgico de los pacientes craniectomizados².

Materiales y métodos

Mostramos los resultados preliminares de un trabajo prospectivo observacional transversal de 5 pacientes craniectomizados a los que se les realizó una ecografía cerebral transcraniectomía durante las primeras 24 h del posoperatorio. En todos los casos se firmó el consentimiento informado, y la obtención y el tratamiento de los datos se realizó respetando el protocolo que nuestro centro tiene diseñado para tal efecto y las recomendaciones del Comité Ético de Investigación Clínica del hospital, que autorizó el estudio.

Se utilizó un ecógrafo Chison 600m con un transductor convexo de 3,5 MHz y otro lineal de 7 MHz. El estudio fue siempre dentro de las 2 horas previas a la TC (tomógrafo Toshiba X-Vision) con cortes axiales de 5 mm en fosa posterior y cortes supratentoriales de 10 mm. Se buscaron imágenes en cortes axiales similares a las de la TC tomadas desde la ventana de la craniectomía, ya sea desde una visión frontal o temporal, con el objetivo de hallar lesiones que tuvieran significancia desde el punto de vista quirúrgico (es decir, que se correspondieran a imágenes similares a las halladas en la TC para poder realizar una intervención quirúrgica activa). Para ello, se hicieron 3 valoraciones: línea media, tamaño ventricular y lesiones intraaxiales y extraaxiales (figs. 1 y 2).

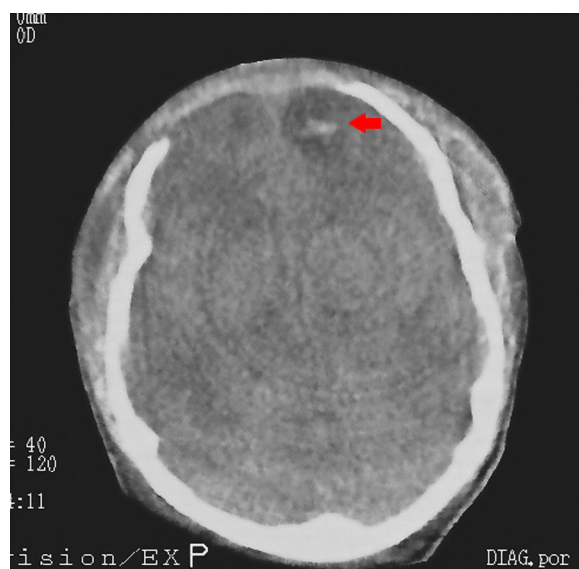


Figura 1 Corte axial de tomografía computada de encéfalo en un paciente con craniectomía bifrontal. Se observa una contusión hemorrágica subyacente a la cirugía (flecha).

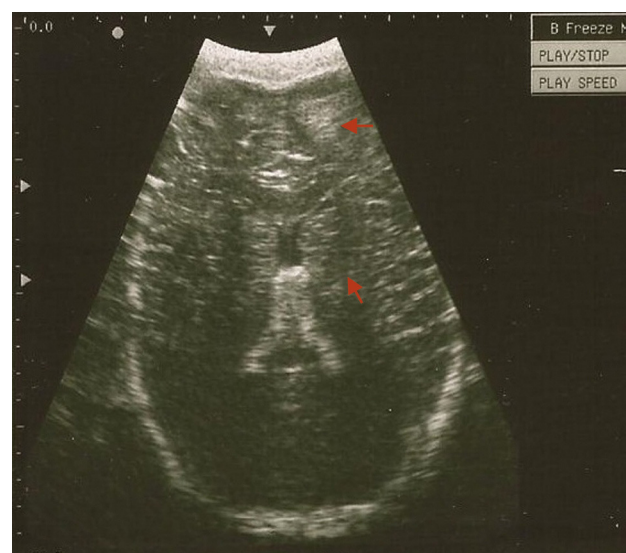

Figura 2 Ecografía transcraneana en proyección axial del mismo paciente. Se evidencia una contusión hemorrágica (flecha).

Tabla 1 Descripción de hallazgos ecográficos y tomográficos

| | | Hallazgos ecográficos | | | Hallazgos tomográficos | | | | |
|-------------|--------------------------|-----------------------|--------------------------|----------|------------------------|--------------------------|-------------|--------------------------|----------|
| Línea media | Colección hemática aguda | Efecto masa | Ventrículos | Isquemia | Línea media | Colección hemática aguda | Efecto masa | Ventrículo | Isquemia |
| Normal | No | Sí* | Aumentado ^{*,a} | No# | Normal | No | Sí* | Aumentado ^{*,a} | Sí# |
| Normal | No | No | Disminuido* | No | Normal | No | No | Disminuido* | No |
| Normal | No | No | Normal | No | Normal | No | No | Normal | No |
| Normal | No | No | Normal | No | Normal | No | No | Normal | No |
| Normal | Sí* | Sí* | Normal | No | Normal | Sí* | Sí* | Normal | No |

* hallazgo observado por ambos métodos; #hallazgo no observado en ecografía;

^a hallazgo que requirió una nueva intervención.

La línea media se calculó en un corte axial después de localizar la hoz del cerebro, tanto del lado frontal como occipital. Se trazó una recta uniendo ambas estructuras, y luego se fijó la línea interventricular, que fue tomada como la línea media. Se observó si existía desplazamiento de la línea media y se lo midió en aquellos casos en los que estaba presente. Para este cálculo se utilizó un transductor convexo de 3,5 MHz.

Las lesiones intraaxiales fueron definidas como lesiones en el parénquima cerebral con estructura anecoica, hipocóica o hiperecóica. Estas se catalogaron como presentes o ausentes (aunque no fueron medidas), y luego se correlacionaron con la TC para confirmar su presencia o ausencia, y su significancia quirúrgica. Para esta medición se utilizó un transductor convexo de 3,5 MHz.

Por último, se valoró la existencia de lesiones extraaxiales, haciendo un recorrido con un transductor lineal de 7 MHz. También se determinó la presencia o ausencia de estas, su correlación con la TC y la conducta quirúrgica (tabla 1).

Discusión

La utilidad de la ecografía transfontanelar en el neonato es bien conocida³, así como también hay experiencia en el uso de la ecografía intraoperatoria durante las neurocirugías que abarcan patologías intracerebrales e intramedulares. En este último caso, el método es una poderosa herramienta para localizar intraoperatoriamente lesiones sin expresión cortical⁴.

Por otro lado, los pacientes con traumatismo craneano que requieren craniectomía descompresiva generalmente presentan politraumatismo asociado y tienen una condición clínica general delicada. Esto muchas veces dificulta la obtención de una TC de control en las primeras 24 h del posoperatorio, a pesar de que se intente realizar rutinariamente. Además, no siempre se cuenta con un tomógrafo en el mismo edificio donde funciona la terapia intensiva.

Si bien la literatura sobre la ecografía transcraneana a través de la ventana de craniectomía es escasa¹, nuestros resultados preliminares concordaron con las series más extensas². Obtuvimos una buena correlación tanto en la medición de la línea media como en la localización de colecciones hemáticas agudas. El único caso que requirió una nueva intervención (hidrocefalia aguda) fue correctamente

detectado por ambos métodos. En cuanto a las lesiones isquémicas, estas no fueron visualizadas correctamente con la ecografía.

En nuestra evaluación, no medimos el volumen de la colección hemática aguda eventualmente hallada, dado que nuestro objetivo era determinar la necesidad de una reintervención en función del efecto de masa local, la desviación de la línea media provocada por el edema asociado a la injuria cerebral y las colecciones hemáticas agudas. Estos datos fueron cotejados con otros, como la presión intracraneana y la perfusión cerebral.

La cantidad de pacientes incluidos en esta serie no permitió un análisis estadístico riguroso, pero la utilidad evidente del método nos llevó a la publicación de estos resultados preliminares.

Conclusión

La ecografía transcraneana a través de la ventana de craniectomía es una herramienta útil en la inmediata evaluación posoperatoria de los pacientes craniectomizados. Sin embargo, es necesario realizar series más extensas para la equiparación definitiva con la tomografía cerebral.

Responsabilidades éticas

Protección de personas y animales. Los autores declaran que los procedimientos seguidos se conformaron a las normas éticas del comité de experimentación humana responsable y de acuerdo con la Asociación Médica Mundial y la Declaración de Helsinki.

Confidencialidad de los datos. Los autores declaran que han seguido los protocolos de su centro de trabajo sobre la publicación de datos de pacientes y que todos los pacientes incluidos en el estudio han recibido información suficiente y han dado su consentimiento informado por escrito para participar en dicho estudio.

Derecho a la privacidad y consentimiento informado. Los autores han obtenido el consentimiento informado de los pacientes y/o sujetos referidos en el artículo. Este documento obra en poder del autor de correspondencia.

Conflicto de intereses

Los autores declaran no tener ningún conflicto de intereses.

Bibliografía

1. Kobayashi T, Kitamura K, Isayama H, Yokota H, Nakasawa S. Clinical value of bedside ultrasonography in craniectomized patients. *Neurol Med Chir (Tokyo)*. 1989;29:740–5.
2. Caricato A, Mignani V, Bocci MG, Pennisi MA, Sandroni C, Tersali A, et al. Usefulness of transcranial echography in patients with decompressive craniectomy: a comparison with computed tomography scan. *Crit Care Med*. 2012;40:1745–52.
3. Behnke S, Becker G. Sonographic imaging of the brain parenchyma. *Eur J Ultrasound*. 2002;16:73–80.
4. Kane R. Intraoperative ultrasound. En: Bluth EI, editor. *Ultrasound: a practical approach to clinical problems*. New York: Thieme Medical Publisher; 2008. p. 689–704.