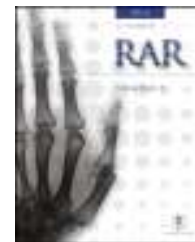



# RAR

REVISTA ARGENTINA DE RADIOLOGÍA

[www.elsevier.es/rar](http://www.elsevier.es/rar)



## CARTAS CIENTÍFICAS

### Bilioescroto como complicación rara de la coledocolitiasis: a propósito de un caso de biloma retroperitoneal



### Bilioscrotum as a rare complication of choledocholithiasis: Presentation of a case of retroperitoneal biloma

*Estimada Editora:*

Las lesiones de la vía biliar pueden producir colecciones de bilis, llamadas bilomas, que suelen localizarse en el espacio peritoneal o subcapsular hepático. Sin embargo, la bilis también puede distribuirse excepcionalmente por el espacio retroperitoneal, simulando una patología pancreática, aórtica, renal o incluso testicular, si esta sustancia irritante alcanza el canal inguinal y llega a la bolsa escrotal<sup>1</sup>.

Los bilomas retroperitoneales se producen por lesiones de origen iatrogénico, traumático o menos comúnmente de forma espontánea en la vía biliar. La rotura espontánea sucede en general por hiperpresión secundaria a ectasia de contenido biliar (debida en su mayoría a cálculos localizados en la vía biliar extrahepática)<sup>2</sup>. Estas litiasis impiden el adecuado drenaje, por lo que dan lugar a un aumento del diámetro de la vía biliar, al punto que pueden llegar a generar necrosis de los ductos. Con menor frecuencia, la rotura espontánea es idiopática o secundaria a tumores, infartos o abscesos<sup>3,4</sup>.

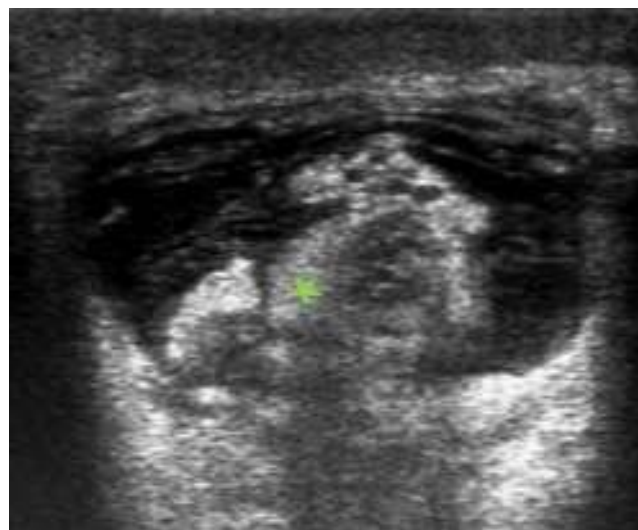
Nuestro objetivo es comunicar un caso de biloma retroperitoneal con extensión de bilis al escroto, secundario a una lesión espontánea de la vía biliar por coledocolitiasis. El paciente, un varón de 68 años sin antecedentes de interés, fue evaluado en el servicio de urgencias por un dolor en la fosa iliaca derecha, que se irradiaba al escroto (donde existía una tumoración de una semana de evolución). No se registró fiebre, ni signos de peritonismo o de obstrucción intestinal. Solo se destacó una leve ictericia.

En el laboratorio presentó hiperglucemia, un ligero aumento de la creatinina y de la fosfatasa alcalina, e hipertransaminasemia con bilirrubina de 6 mg/dl. Se le realizó una ecografía inguinal por sospecha de hernia encarcerada, en la que se descartó esta posibilidad, pero se observó el cordón espermático engrosado y distendido por líquido (fig. 1).

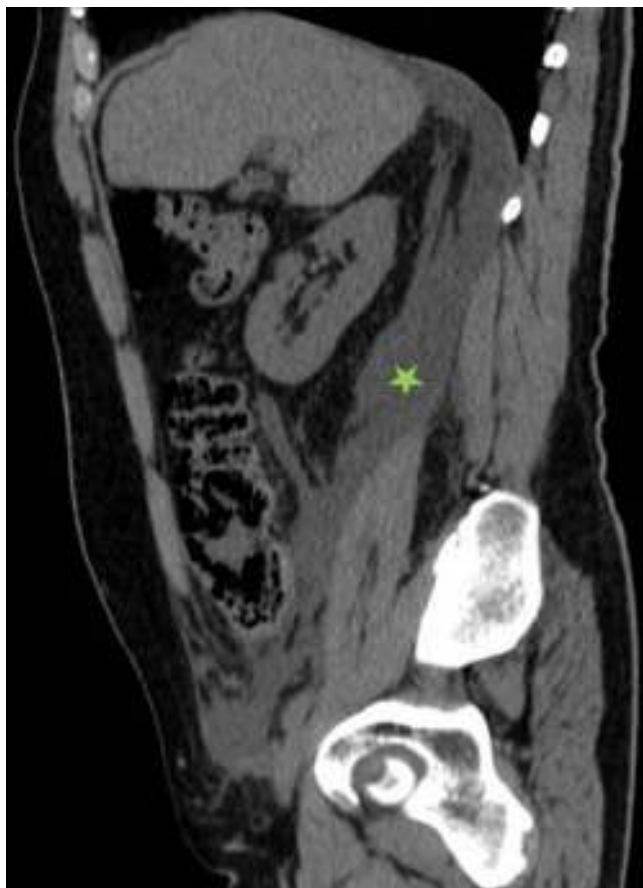Dado que no se pudo arribar a un diagnóstico concluyente, posteriormente se llevó a cabo una tomografía computada (TC). Esta reveló una gran colección retroperitoneal, con extensión en los planos interfasciales y retromesentérico, que caudalmente comunicaba con la bolsa escrotal (fig. 2). Al hallazgo se sumaba la presencia de una leve dilatación de la vía biliar intra y extrahepática con una coledocolitiasis y colelitiasis. No existían fugas demostrables de contraste en el tracto genitourinario.

Con vistas a precisar el diagnóstico, se practicó una punción ecoguiada de la colección retroperitoneal con aguja de calibre 18 G, utilizando un abordaje lumbar. Se obtuvieron 20 cc de muestra y en el análisis la presencia de bilirrubina confirmó la existencia de un biloma.

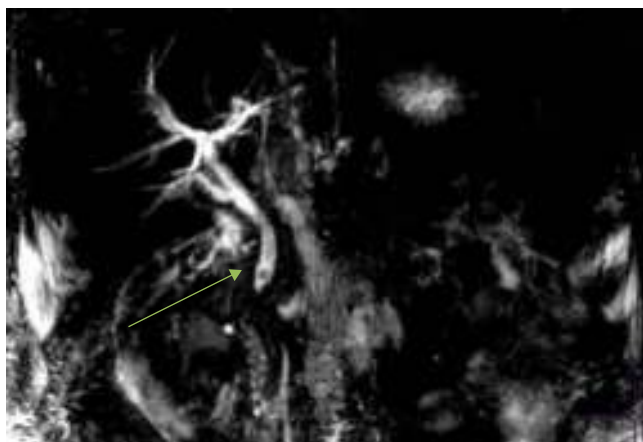
El paciente fue intervenido de urgencia para el drenaje quirúrgico de la colección retroperitoneal y luego se le realizó, de forma programada, una resonancia magnética (RM) con secuencia colangiográfica y una colangiopancreatografía retrógrada endoscópica (CPRE) con la extracción de la coledocolitiasis (figs. 3 y 4). La evolución clínica fue buena.



**Figura 1** Corte ecográfico axial del cordón espermático en la región inguinal. Este se encuentra engrosado y distendido por líquido con septos y puntos ecogénicos. Además, se visualizan estructuras vasculares en el interior y grasa hiperecogénica (asterisco).

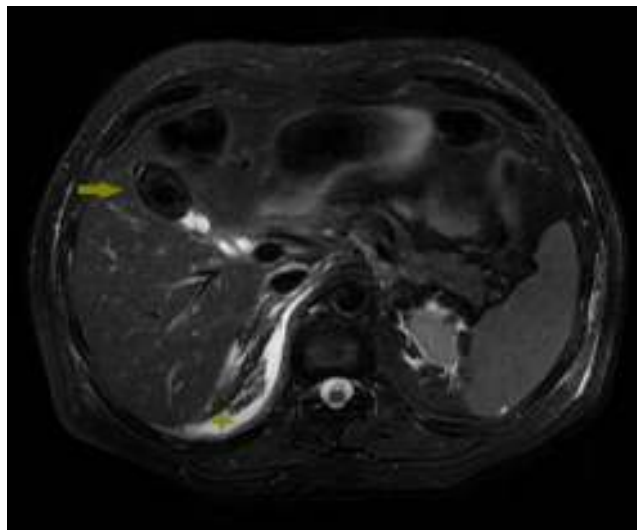


**Figura 2** Tomografía computada sin contraste endovenoso. En el corte sagital oblicuo se aprecia una colección retroperitoneal de baja densidad (asterisco) que se extiende desde la región hepática posterior y pasa por los planos retromesentéricos e interfasciales hasta alcanzar la región inguinal.



**Figura 3** Resonancia magnética con secuencia colangiográfica en la que se observa una coledocolitiasis (flecha) que produce dilatación de la vía biliar.

La colangiorrsonancia se erige como una técnica no invasiva excelente para la evaluación tanto de la vía biliar como del parénquima hepático, por lo que su rendimiento diagnóstico supera a la CPRE diagnóstica y a la colangiografía transhepática percutánea (CTP). Además, permite el uso de



**Figura 4** Corte axial de resonancia magnética ponderada en T2 con saturación de grasa en la que se observa la vesícula retraída con gran litiasis ocupando prácticamente la totalidad de la luz del cuerpo y el fundus (flecha). Nótese la ocupación del espacio retroperitoneal por la bilis (asterisco).

contrastes hepatoespecíficos basados en manganeso o gadolinio con excreción biliar, aunque su utilización no esté muy extendida.

Cuando no es posible la realización de una RM para determinar el punto de fuga y la causa subyacente del biloma, el estudio hepatobiliar por medicina nuclear o la colangiografía intravenosa por TC puede ayudar a localizar la lesión de la vía biliar, ya que esta última presenta una gran resolución para los pequeños ductos biliares más periféricos<sup>5</sup>. De todos modos, es difícil demostrar la fuga, si no es activa en el momento de la exploración<sup>4</sup>.

El biloma debe ser evacuado de forma quirúrgica o mediante abordaje percutáneo para prevenir la estasis del fluido y disminuir el riesgo de infección. En general, se prefiere el drenaje percutáneo del biloma en pacientes en los que el riesgo quirúrgico es alto.

Con respecto a las fugas biliares, algunas de ellas se autolimitan, pero en otras es necesario la descompresión de la vía biliar para reducir la presión dentro de los ductos. La CPRE constituye la técnica terapéutica de elección para la extracción del cálculo mediante papilotomía. No obstante, cuando la vía biliar no es accesible por vía retrógrada (p. ej. en reconstrucciones en Y de Roux), el drenaje biliar percutáneo transhepático o la exploración quirúrgica son necesarios<sup>4</sup>.

Saludan con distinguida consideración, Los autores

## Confidencialidad de los datos

Los autores declaran que han seguido los protocolos de su centro de trabajo sobre la publicación de datos de pacientes y que todos los pacientes incluidos en el estudio han recibido información suficiente y han dado su consentimiento informado por escrito.

## Conflicto de intereses

Los autores declaran no tener ningún conflicto de intereses.

## Bibliografía

1. Brady RR, McAteer E, Weir CD. Biliscrotum and retroperitoneal biloma: spontaneous rupture of the biliary system presenting as an incarcerated inguinal hernia. *Ulster Med J.* 2006;75: 85-7.
2. Rastogi R, Rastogi V. Case report: retroperitoneal biliary fluid collections secondary to common bile duct rupture - an unusual complication of choledocholithiasis in a child. *Indian J Radiol Imaging.* 2008;18:232-5.
3. Lee JH, Suh JI. A case of infected biloma due to spontaneous intrahepatic biliary rupture. *Korean J Intern Med.* 2007;22:220-4.
4. Kang SB, Han HS, Min SK, Lee HK. Nontraumatic perforation of the bile duct in adults. *Arch Surg.* 2004;139:1083-7.
5. Wald C, Scholz FJ, Pinkus E, Wise RE, Flacke S. An update on biliary imaging. *Surg Clin N Am.* 2008;88:1195-220.

I. Daimiel Naranjo\*, D. Castaño Pardo y A. Martínez Arnaiz  
*Hospital Universitario 12 de Octubre, Madrid, España*

\* Autor para correspondencia.  
*Correo electrónico: idaimiel@hotmail.com*  
(I. Daimiel Naranjo).

<http://dx.doi.org/10.1016/j.rard.2015.01.012>

## Neumonía por *Pneumocystis jiroveci* como debut del síndrome de inmunodeficiencia adquirida (sida)



### *Pneumocystis jiroveci* pneumonia as debut of acquired immune deficiency syndrome (AIDS)

*Estimada Editora:*

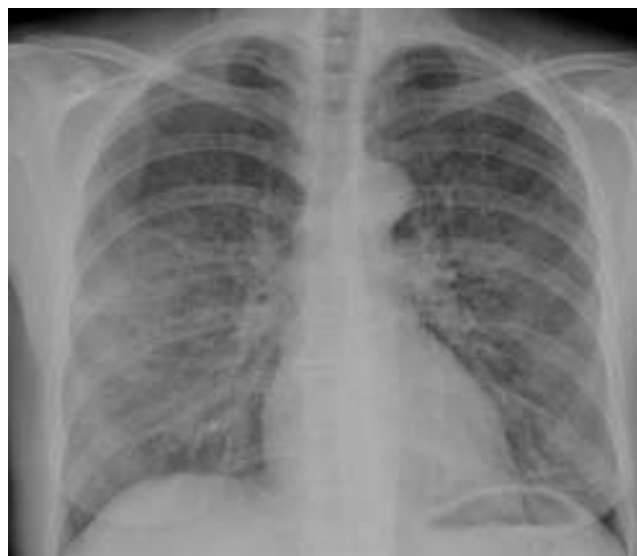El *Pneumocystis jiroveci* (PJ) es un hongo atípico que produce neumonía fundamentalmente en pacientes inmunodeprimidos. Puede ser la manifestación inicial del síndrome de inmunodeficiencia adquirida (sida) en los portadores que desconocen su condición, en los que no tienen acceso a las terapias antirretrovirales altamente activas o en los que estas fracasan. Esto debe tenerse en cuenta a la hora de atender a pacientes con clínica respiratoria inespecífica y cuyo estado inmunológico es desconocido, ya que un tratamiento inadecuado del cuadro o su retraso pueden empeorar el pronóstico. Por este motivo, es importante conocer los hallazgos radiológicos que pueden hacernos sospechar esta patología<sup>1,2</sup>.

Presentamos el caso de una mujer fumadora, de 47 años de edad, que acudió al servicio de Urgencias por presentar disnea progresiva de varias semanas de evolución, asociada a pérdida de peso, febrícula, astenia y tos (que había empeorado en las últimas horas). En la auscultación se registraron crepitantes finos en la base derecha y una saturación de oxígeno del 86%. En la radiografía simple de tórax (fig. 1) se apreció un discreto aumento de la densidad parahiliar, que era bilateral y simétrica con un patrón en vidrio esmerilado, por lo que se decidió completar el estudio con una tomografía computada (TC). Esta confirmó la existencia de múltiples áreas parcheadas de densidad en vidrio esmerilado, bilaterales, fundamentalmente parahiliares y en los lóbulos superiores (fig. 2), además de múltiples lesiones quísticas bilaterales de distinta morfología, tamaño y grosor de pared (fig. 3). Dado que el único antecedente conocido era el tabaquismo, se planteó como primera posibilidad una bronquiolitis respiratoria con enfermedad intersticial o

una neumonía intersticial descamativa, y con menor probabilidad una infección fúngica por PJ. Se inició tratamiento con corticoides, pero posteriormente se recibió el resultado positivo para el virus de la inmunodeficiencia humana (VIH). Como consecuencia, se reorientó el diagnóstico, instaurando una conducta terapéutica para el PJ. La evolución fue buena.

A pesar de que en este caso no se obtuvieron resultados positivos para el PJ en el lavado broncoalveolar ni en el esputo, el diagnóstico pudo realizarse en base a los hallazgos radiológicos, el estado inmunológico de la paciente y la mejoría tras el tratamiento médico. Por ello, para poder sospechar una neumonía por PJ en un paciente con un estado inmunitario desconocido, resulta importante conocer su clínica y radiología.

En los casos con VIH, la neumonía por PJ presenta un comienzo subagudo de hasta varias semanas, con síntomas como fiebre, tos seca, anorexia y pérdida de peso. La



**Figura 1** Radiografía simple de tórax donde se visualiza un discreto aumento de densidad, con patrón en vidrio esmerilado, bilateral y de predominio parahiliar.