

Tumor fibromixoide lipoesclerosante



Liposclerosing fibromyxoid tumor

Estimada Editora:

El tumor fibromixoide lipoesclerosante (TFLE) es una lesión fibro-ósea benigna, poco frecuente y de etiología mixta, que se localiza en la cavidad medular de la región intertrocanterica del fémur en aproximadamente el 85% de los casos^{1,2}. Desde el punto de vista anatomopatológico, está compuesto en proporciones variables por distintos componentes tisulares. Entre ellos, podemos encontrar áreas lipomatosas, fibroxantomatosas, mixomatosas o mixofibromatosas, regiones con histología similar a la displasia ósea, formaciones quísticas, necrosis grasa, calcificación isquémica y, excepcionalmente, material cartilaginoso^{3,4}.

Sus características imagenológicas son casi patognomónicas y su manejo clínico depende de la aparición de cambios

significativos de tamaño o signos de agresividad durante su seguimiento por radiología convencional, más que de su determinación histológica exacta.

Nuestro objetivo es comunicar el hallazgo de un TFLE en un paciente varón de 25 años que acudió a nuestro servicio de Diagnóstico por Imágenes por un dolor inespecífico de larga evolución en la zona de las caderas y los músculos aductores. Este dolor se había intensificado en el último tiempo, sobre todo en la porción proximal del miembro inferior izquierdo.

Como exploración de rutina, se solicitó una radiografía simple de caderas, donde se observó una lesión ósea en la región intertrocanterica izquierda, relativamente bien delimitada y con zonas de esclerosis periférica e intralésional, que no modificaba los contornos normales del hueso afectado (fig. 1). Además, se llevó a cabo una tomografía computada (TC) del fémur proximal izquierdo, que constató los márgenes bien definidos de la lesión, la intensa esclerosis asociada, las zonas de matriz mineralizada y la existencia de áreas intercaladas con una atenuación mayor que la de la grasa medular normal y menor que la de los músculos adyacentes (fig. 2).

Con un diagnóstico presuntivo de tumor fibromixoide lipoesclerosante, se remitió al paciente al servicio de Anatomía Patológica para tomar una biopsia de la lesión. En la muestra se apreció un patrón histológico condromixoide complejo (similar al de la displasia fibrosa), con áreas de tejido fibroxantomatoso y mixoide, y algunos adipocitos intercalados (fig. 3). Si bien este patrón no es patognomónico del tumor fibromixoide lipoesclerosante, el diagnóstico se confirmó por la localización y características sugerentes de los hallazgos radiológicos.

A menudo los tumores óseos se detectan casualmente, al realizar una radiografía en busca de otras entidades patológicas. Ante su presencia, lo más importante es determinar

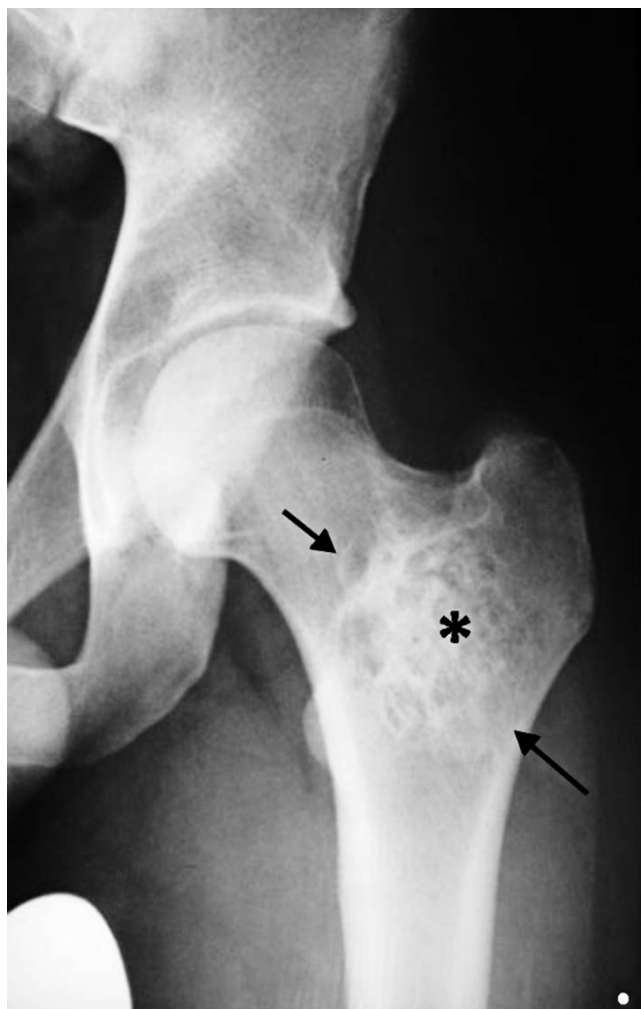

Figura 1 Radiografía de frente de cadera izquierda: se observa una lesión geográfica de márgenes bien definidos en la región intertrocanterica del fémur (flechas). A su vez, se evidencian contornos escleróticos y matriz ósea mineralizada en su interior (*), sin cambios expansivos en el hueso adyacente.

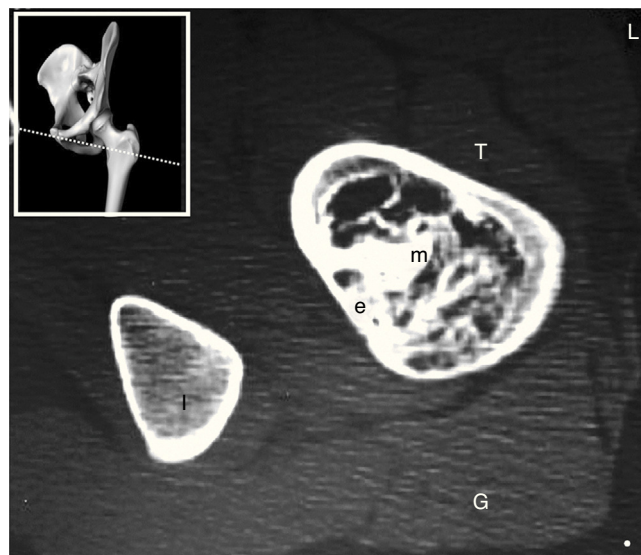


Figura 2 Tomografía computada multidetector: a nivel del hueso afectado se aprecian con más detalle los márgenes escleróticos (e) y la matriz ósea mineralizada (m), extendiéndose hacia la médula ósea. (T: región intertrocanterica del fémur; I: rama isquiática del pubis; G: musculatura glútea).

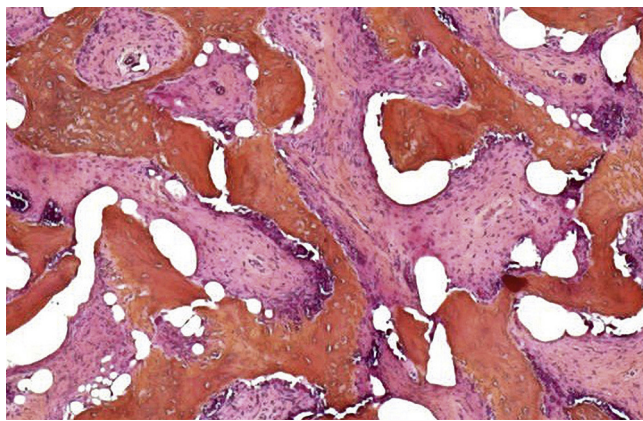


Figura 3 Muestra histopatológica de la lesión: matriz tisular compleja de tipo condromixoide.

si son lesiones que necesitan estudios más complejos o si, por el contrario, pueden seguirse por radiología convencional. Con respecto al TFLE, este es un tumor óseo de carácter esencialmente benigno, con un bajo porcentaje de malignización en las series estudiadas (10% aproximadamente). Su diagnóstico diferencial se realiza, en particular, con la displasia fibrosa monostótica, ya que ambos cuadros pueden tener hallazgos radiológicos e histopatológicos similares^{1,5}.

A pesar de que el riesgo de transformación maligna no es elevado, hay que hacer un seguimiento periódico de los pacientes mediante radiografías simples de la región afectada^{2,6}. El tratamiento es innecesario, excepto cuando hay un aumento significativo de la sintomatología asociada o del tamaño de la lesión en un plazo corto de tiempo, y/o ante la aparición de signos de malignización en los estudios de control^{1,3}.

Atentamente,
Los autores

Confidencialidad de los datos

Los autores declaran que han seguido los protocolos de su centro de trabajo sobre la publicación de datos de pacientes

y que todos los pacientes incluidos en el estudio han recibido información suficiente y han dado su consentimiento informado por escrito.

Conflicto de intereses

Los autores declaran no tener ningún conflicto de intereses.

Bibliografía

1. Kransdorf MJ, Murphey MD, Sweet DE. Liposclerosing myxofibrous tumor: a radiologic-pathologic-distinct fibro-osseous lesion of bone with a marked predilection for the intertrochanteric region of the femur. *Radiology*. 1999;212:693–8.
2. Heim-Hall JM, Williams RP. Liposclerosing myxofibrous tumour: a traumatized variant of fibrous dysplasia? Report of four cases and review of the literature. *Histopathology*. 2004;45:369–76.
3. Murphey MD, Carroll JF, Flemming DJ, Pope TL, Gannon FH, Kransdorf MJ. From the archives of the AFIP: benign musculoskeletal lipomatous lesions. *Radiographics*. 2004;24:1433–66.
4. Ragsdale BD. Polymorphic fibro-osseous lesions of bone: an almost site-specific diagnostic problem in the proximal femur. *Hum Pathol*. 1993;24:505–12.
5. Matsuba A, Ogose A, Tokunaga K, Kawashima H, Hotta T, Urakawa S, et al. Activating Gs alpha mutation at the Arg201 codon in liposclerosing myxofibrous tumor. *Hum Pathol*. 2003;34:1204–9.
6. Campbell K, Wodajo F. Case report: two-step malignant transformation of a liposclerosing myxofibrous tumor of bone. *Clin Orthop Relat Res*. 2008;466:2873–7.

F.J. González Ortega^{a,*}, J. Peñas García^b
y F. Ramírez Garrido^a

^a Servicio de Diagnóstico por Imágenes, Hospital Universitario San Cecilio, Granada, España

^b Servicio de Ortopedia y Traumatología, Hospital Universitario San Cecilio, Granada, España

* Autor para correspondencia.
Correo electrónico: colodrillo@gmail.com
(F.J. González Ortega).

<http://dx.doi.org/10.1016/j.rard.2014.05.003>