

## Artritis séptica de la sínfisis del pubis



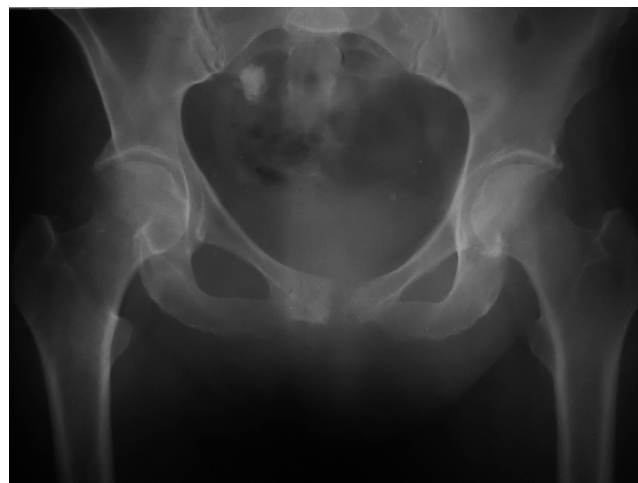### Septic arthritis of the pubic symphysis

Sra. Editora:

La artritis séptica de la sínfisis pubiana es una patología infrecuente que requiere un alto índice de sospecha clínica para su diagnóstico. La incidencia real es desconocida y en la literatura solo se han hallado reportes aislados, con excepción de una revisión bibliográfica donde se menciona un total de 100 casos encontrados en 30 años<sup>1</sup>. Nuestro objetivo es describir esta rara causa de dolor en la región púbica y sus principales diagnósticos diferenciales, ya que las imágenes son útiles para sospechar el diagnóstico ante una clínica sugestiva.

Presentamos el caso de una mujer de 57 años, sin antecedentes epidemiológicos, que consultó por un dolor inguinal en el lado derecho y en el hipogastrio al deambular, de 15 días de evolución, que no cedía completamente con el reposo. Se solicitaron diferentes ecografías, pero los resultados fueron negativos. La paciente evolucionó con exacerbación del dolor y fiebre superior a los 38° C más signos de bacteriemia, por lo que se decidió su internación. Se realizaron estudios de laboratorio, radiografía (Rx) de pelvis, tomografía computada (TC) y resonancia magnética (RM) de abdomen y pelvis. Entre los hallazgos, en la Rx de pelvis se encontró una destrucción ósea de la rama pubiana izquierda con esclerosis parcial de la rama derecha y diastasis (fig. 1), mientras que en la TC se visualizaron erosiones corticales bilaterales y diastasis de la sínfisis púbica (fig. 2), y en la RM en secuencias ponderadas en T1 y T2 se evidenció alteración en la señal ósea, separación de ambas ramas pubianas, líquido en su interior y realce tras el contraste en la rama derecha (fig. 3). Al respecto, vale aclarar que, a pesar de que las imágenes de RM fueron adquiridas con un resonador de bajo campo, logramos confirmar la presencia de líquido intraarticular y alteración osteocartilaginosa de la rama pubiana derecha.

Ante el deterioro clínico de la paciente, los hallazgos imagenológicos sugestivos, la leucocitosis, la proteína C reactiva (PCR) y la velocidad de sedimentación globular (VSG) elevadas, se llevaron a cabo hemocultivos y una punción articular del pubis bajo control radioscópico, rescatándose una pequeña muestra que fue enviada al labo-



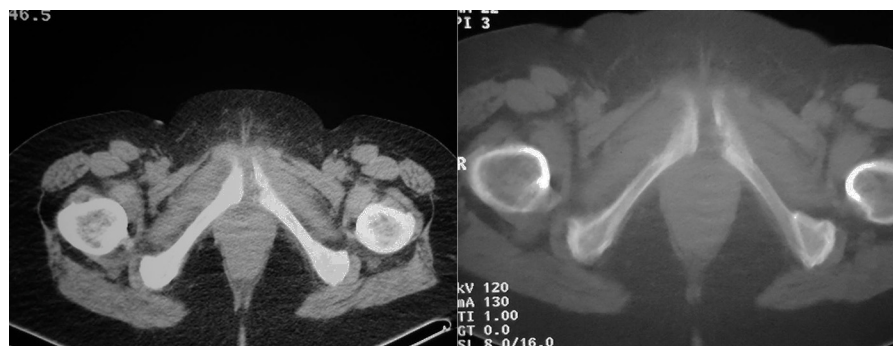
**Figura 1** Radiografía de pelvis: se observan signos de rarefacción y destrucción ósea de la rama pubiana izquierda con esclerosis parcial de la rama derecha, diastasis de la sínfisis pubiana y calcificación inespecífica en la porción superior de la pelvis.

ratorio. Se indicó tratamiento empírico con ceftriaxona y metronidazol, pero los resultados de los estudios realizados fueron positivos para salmonella Brandenburg, por lo que se decidió cambiar la medicación y administrar ciprofloxacina por vía endovenosa durante 3 semanas. La paciente se recuperó.

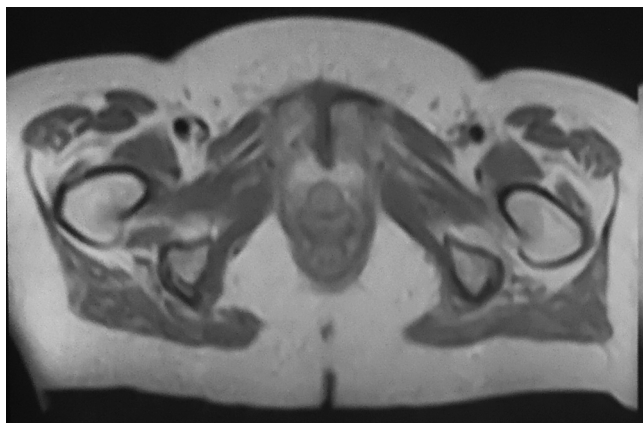
La sínfisis púbica es una anfiartrosis sin membrana sinovial, situada entre ambos huesos pubianos. Cada cara articular del pubis está cubierta por una delgada capa de cartílago hialino, con un disco de fibrocartilago entre ambas<sup>2-4</sup>.

Las patologías que con frecuencia afectan el pubis son de etiología no infecciosa, como inflamación por sobreuso en deportistas, causas traumáticas, enfermedad degenerativa, complicación de cirugías ginecológicas y urológicas recientes, y puerperio. Los pacientes diabéticos y adictos a drogas por vía endovenosa tienen un riesgo aumentado de artritis del pubis<sup>1,3-8</sup>.

Los agentes infecciosos más frecuentes son el Estafilococo *aureus*, la *Pseudomonas aeruginosa* y las causas polimicrobianas<sup>1-8</sup>. En un solo artículo se menciona la salmonella como agente causal<sup>2</sup>.



**Figura 2** Tomografía computada de pelvis con ventana adecuada para partes blandas y hueso: se evidencian erosiones corticales bilaterales, con afinamiento y signos de destrucción del margen articular de la rama pubiana izquierda, y diastasis de la sínfisis pubiana.



**Figura 3** Resonancia magnética, corte axial, en ponderación T1 con contraste: se detecta un realce heterogéneo en la rama pubiana derecha. Esta muestra una alteración osteocartilaginosa y además se observa la separación de ambas ramas pubianas con márgenes articulares mal definidos y líquido en su interior.

La manifestación clínica habitual consiste en un dolor en el pubis, que puede irradiarse a la ingle, muslos o glúteos, y aumenta con la actividad física y la abducción de la cadera. Además, se observa marcha antálgica ("marcha de pato") y fiebre hasta en el 74% de los casos. Muy ocasionalmente se encuentran adenomegalias regionales. En los exámenes de laboratorio se destaca la alteración en la fórmula leucocitaria y la elevación de la PCR y la VSG<sup>3-8</sup>.

Cuando la Rx de pelvis es positiva, los márgenes del pubis son irregulares y puede haber grados variables de osteólisis y esclerosis. La TC y la RM son más sensibles y detectan cambios inflamatorios precozmente, como fluido sinfisial, diastasis articular (> 10 mm), edema y destrucción ósea<sup>3-7</sup>.

Consideramos que los 3 diagnósticos diferenciales principales en el dolor agudo del pubis, por su pronóstico y tratamiento diferentes, son: osteítis púbica, artritis séptica de sínfisis pubiana y osteomielitis de ramas púbicas. Todas tienen características clínico-radiológicas similares para un paciente con diferentes grados de agresividad osteoarticular.

La osteítis púbica es una patología benigna y autolimitada de etiopatogenia incierta<sup>2-4</sup>. No se vincula con cuadros infecciosos y los cultivos son siempre negativos, aunque puede haber fiebre en algunos casos. Se asocia a traumas, puerperio y a los procedimientos quirúrgicos ya mencionados. El lugar de asiento es la inserción de la musculatura en la sínfisis púbica, siendo de naturaleza inflamatoria<sup>5</sup>. Responde al tratamiento con antiinflamatorios no esteroideos (AINES) o corticoides<sup>2-5</sup>.

Por su parte, la artritis séptica asienta en la sínfisis púbica, es de naturaleza infecciosa y presenta hemocultivos positivos. Actualmente, existe consenso sobre el rol fundamental que la punción articular tiene en su diagnóstico<sup>3,5-7</sup>.

Finalmente, la osteomielitis púbica es una infección de las ramas pubianas, aunque conlleva una mayor destrucción ósea. Los hemocultivos son positivos y un 95% se asocia a artritis séptica, por lo que se recomienda una biopsia ósea para su diagnóstico<sup>3-8</sup>. Estos dos cuadros infecciosos tienen una mortalidad asociada del 2%<sup>5,8</sup>.

El tratamiento consiste en antibióticos por vía endovenosa durante 6 semanas, reposo, infiltración con anestésicos locales, antiinflamatorios y desbridamiento quirúrgico de ser necesario<sup>5-7</sup>.

Por lo tanto, debemos recordar que la artritis séptica de la sínfisis pubiana es una patología infrecuente que requiere un alto índice de sospecha clínica para su diagnóstico. La radiología simple, la TC y la RM son muy útiles para evaluar el hueso, la articulación y las partes blandas adyacentes. Además, para un correcto tratamiento, es necesario descartar la presencia de una infección por medio de punción articular y hemocultivos.

## Confidencialidad de los datos

Los autores declaran que han seguido los protocolos de su centro de trabajo sobre la publicación de datos de pacientes y que todos los pacientes incluidos en el estudio han recibido información suficiente y han dado su consentimiento informado por escrito.

## Conflicto de intereses

Los autores declaran no tener ningún conflicto de intereses.

## Bibliografía

- Ross JJ, Hu LT. Septic arthritis of the pubic symphysis: review of 100 cases. *Medicine (Baltimore)*. 2003;82:340-5.
- Pauli S, Willemsen P, Declerck K, Chappel R, Vanderveken M. Osteomyelitis pubis versus osteitis pubis: a case presentation and review of the literature. *Br J Sports Med*. 2002;36:71-3.
- Andrews JA, Rizzatto Ledo D, Senderovsky M, Finn BC, Emery N, Bottaro F, et al. Artritis séptica del pubis en dos deportistas. *Medicina (B Aires)*. 2012;72:247-50.
- Mardones R, Rojas C, Carmona M. Artritis séptica de la sínfisis del pubis. *Rev Med Chile*. 2007;135:1040-3.
- Rodríguez Montero SA. Sinfisitis púbica. Revisión bibliográfica. *Semin Fund Esp Reumatol*. 2007;8:145-53.
- Knoeller SM, Uhl M, Herget GW. Osteitis or osteomyelitis of the pubis? A diagnostic and therapeutic challenge: report of 9 cases and review of the literature. *Acta Orthop Belg*. 2006;72:541-8.
- Malakzadeh-Shirvani P, Wikholm E, Assaf A. Osteitis pubis simulating a soft-tissue lesion. *Can J Surg*. 2007;50(6):E17-8.
- Gabarró L, Font B, Sala M, Serrate G, Bejarano G, Segura F. Osteitis infecciosa del pubis. *Enferm Infecc Microbiol Clin*. 2008;26:345-7.

R.G. Capozzi<sup>a,\*</sup> y S.M. Finelli<sup>b</sup>

<sup>a</sup> *Servicio de Diagnóstico por Imágenes, Clínica del Oeste, Pehuajó, Argentina*

<sup>b</sup> *Servicio de Clínica Médica, Clínica del Oeste, Pehuajó, Argentina*

\* Autor para correspondencia.

Correo electrónico: guspat2000@yahoo.com.ar (R.G. Capozzi).

<http://dx.doi.org/10.1016/j.rard.2015.01.011>